Histoséminaire SFP : Sein

Cas n°5

« OUF, C'EST POSITIF ! – DE L'USAGE DES BIOMARQUEURS EN PATHOLOGIE MAMMAIRE »

Dr Camille Franchet – Institut Universitaire du Cancer Toulouse - Oncopole

Histoséminaire SFP : Sein – Cas n°5

- Patiente de 65 ans
- Tumeur de 30 mm du sein gauche
- Microbiopsie :

  Carcinome infiltrant a priori d'origine mammaire, de grade II selon Elston et Ellis, de phénotype triple négatif.

  Doute diagnostique entre un carcinome infiltrant NST et un carcinome adénoïde kystique dans sa variante massive / basaloïde.

  Ganglion axillaire métastatique.

  Demande de FISH MYB

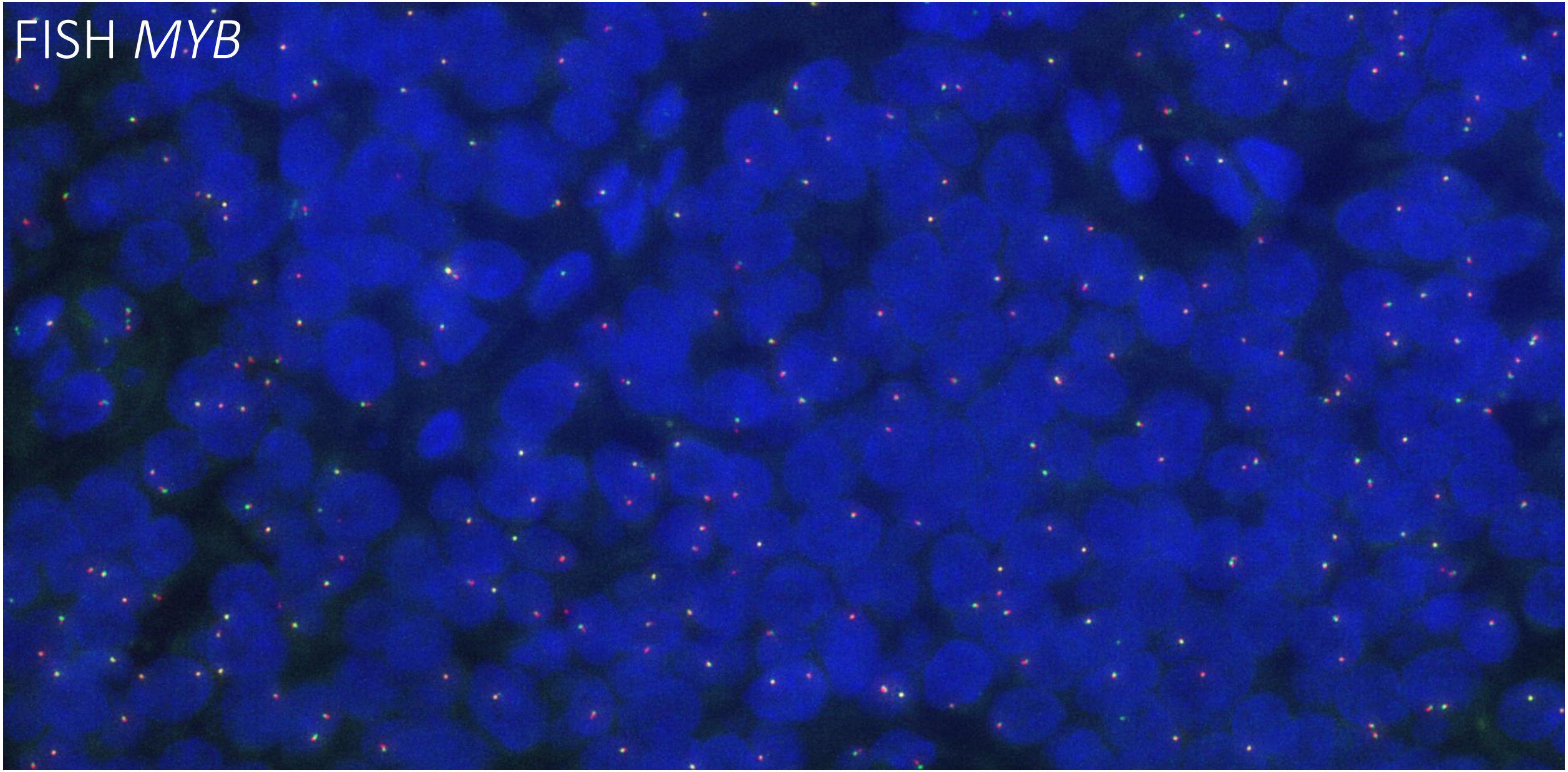

Absence de réarrangement du gène *MYB* en FISH

Histoséminaire SFP : Sein – Cas n°5

- Patiente de 65 ans
- Tumeur de 30 mm du sein gauche
- Microbiopsie sein et ganglion axillaire :

  Carcinome infiltrant a priori d'origine mammaire, de grade II selon Elston et Ellis, de phénotype triple négatif.

  Doute diagnostique entre un carcinome infiltrant NST et un carcinome adénoïde kystique dans sa variante massive / basaloïde.

  Absence de réarrangement du gène MYB en FISH.

  Ganglion axillaire métastatique.

Pièce opératoire

Pièce opératoire

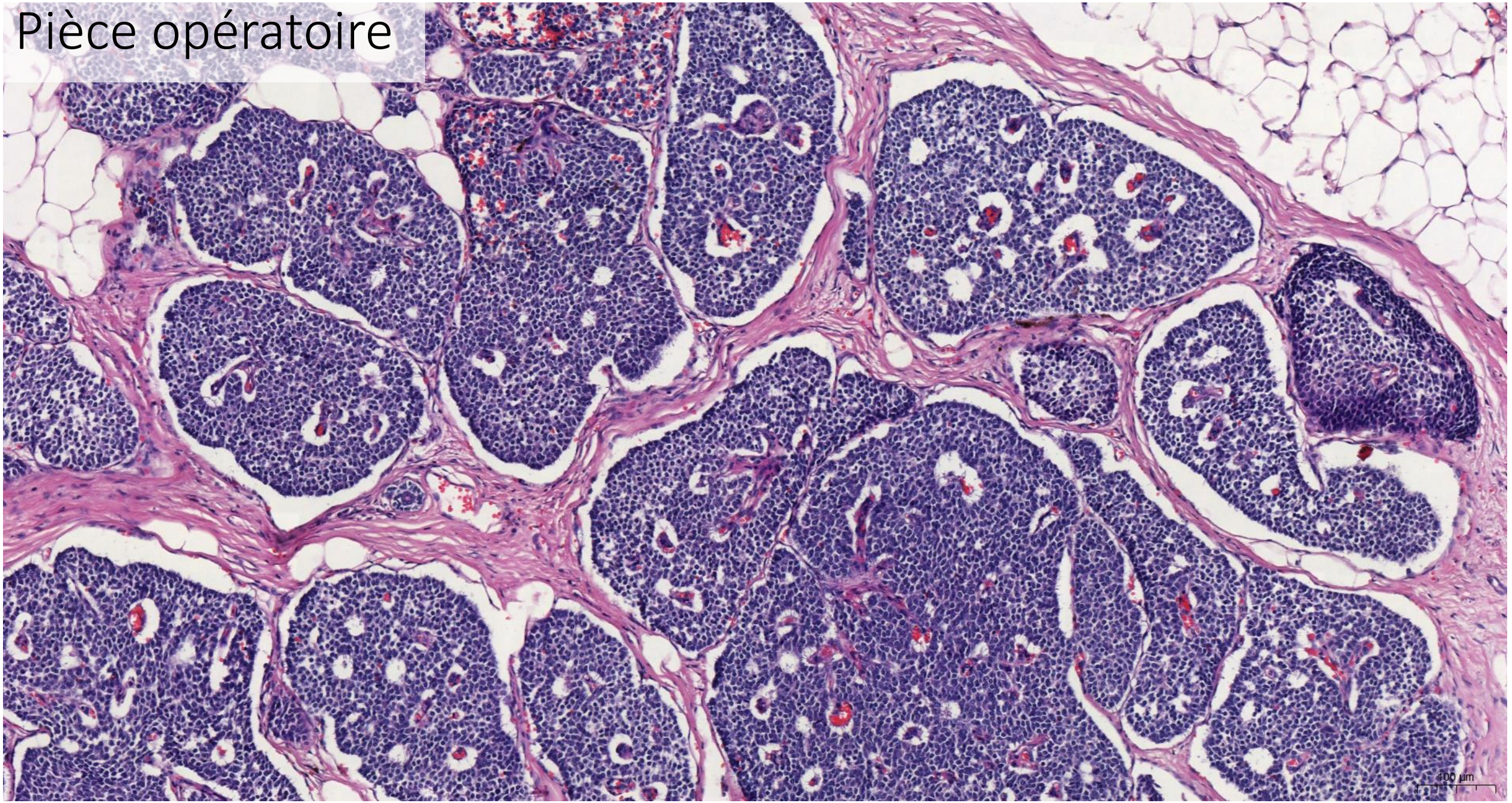

Pièce opératoire

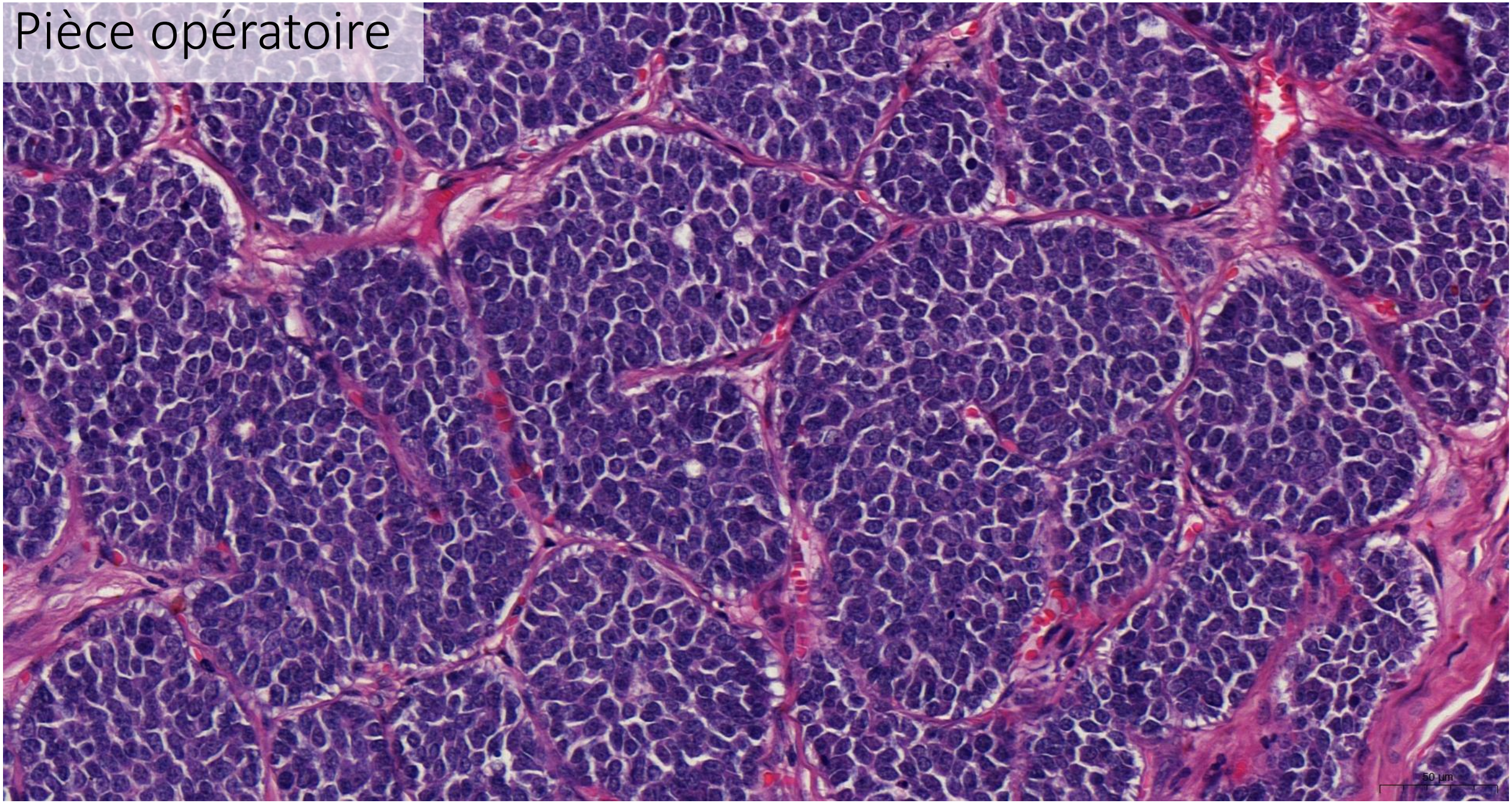

Pièce opératoire

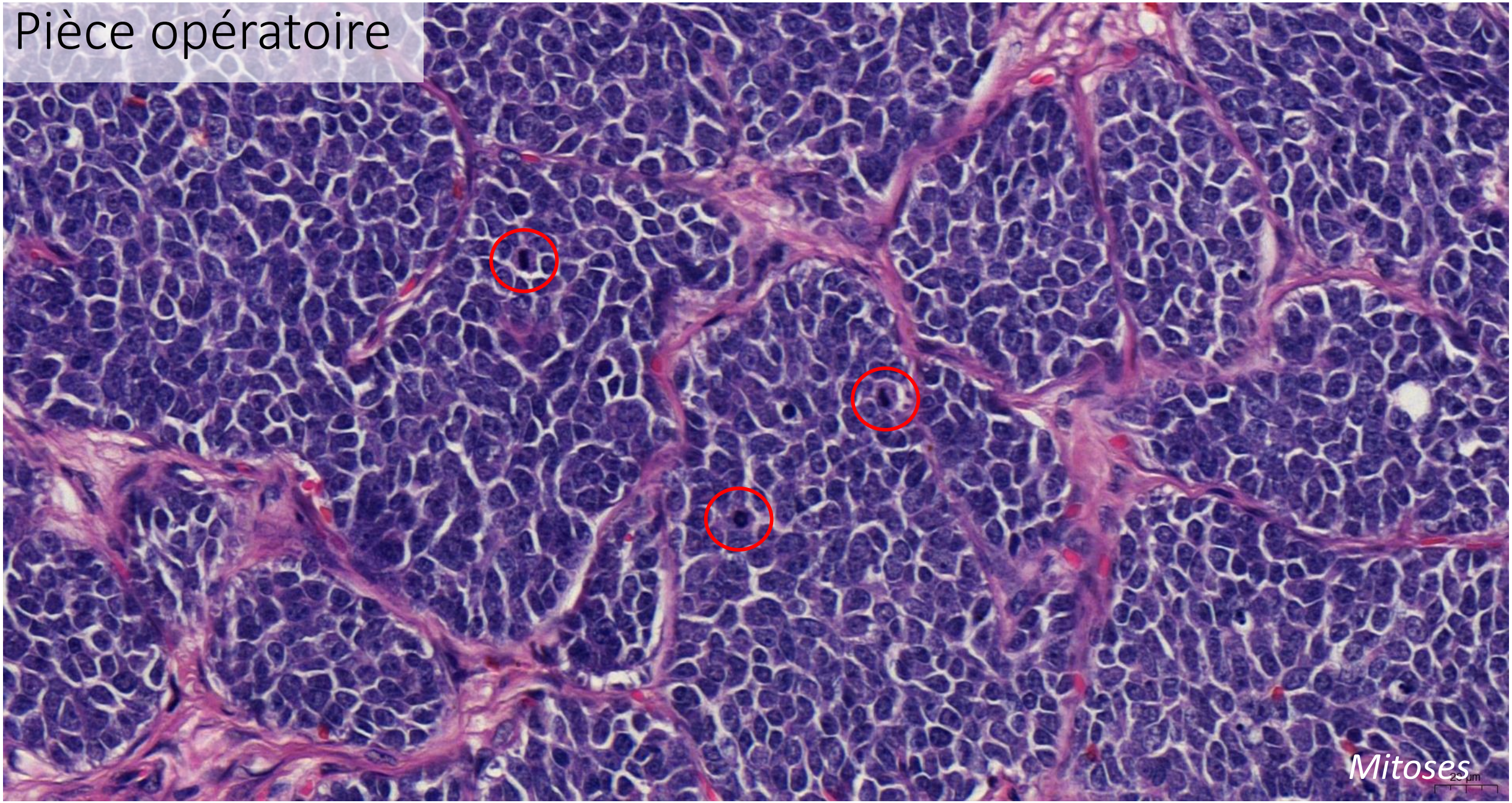

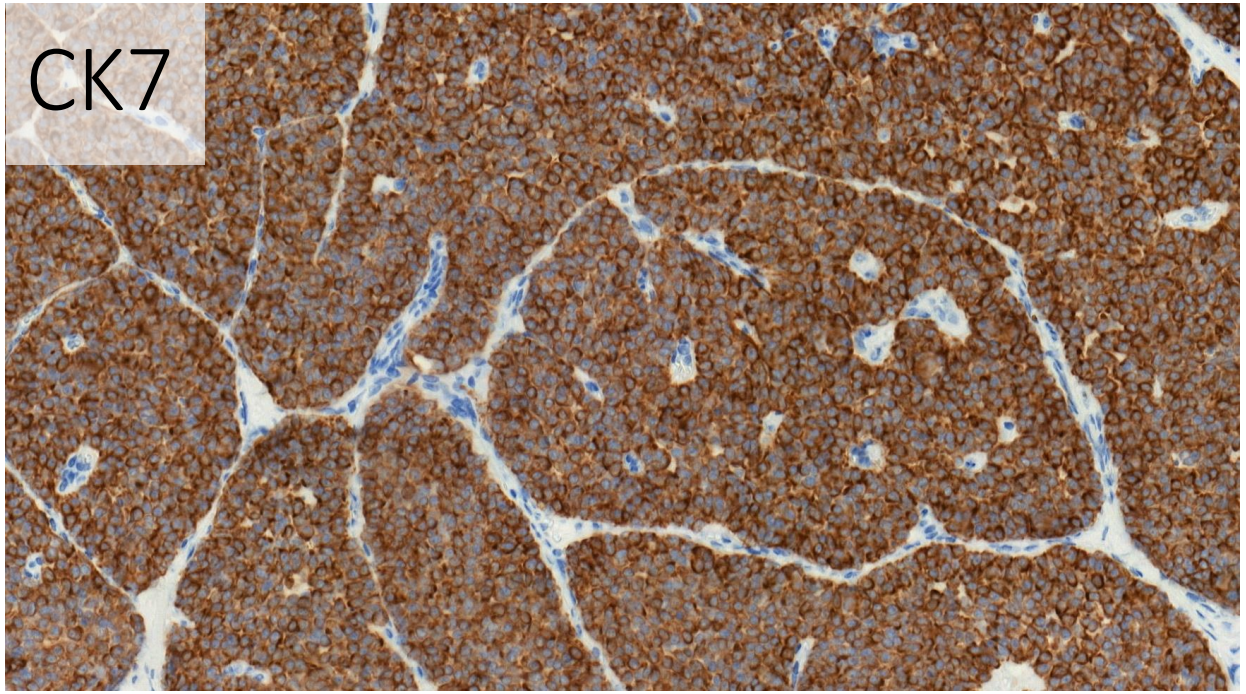
CK7

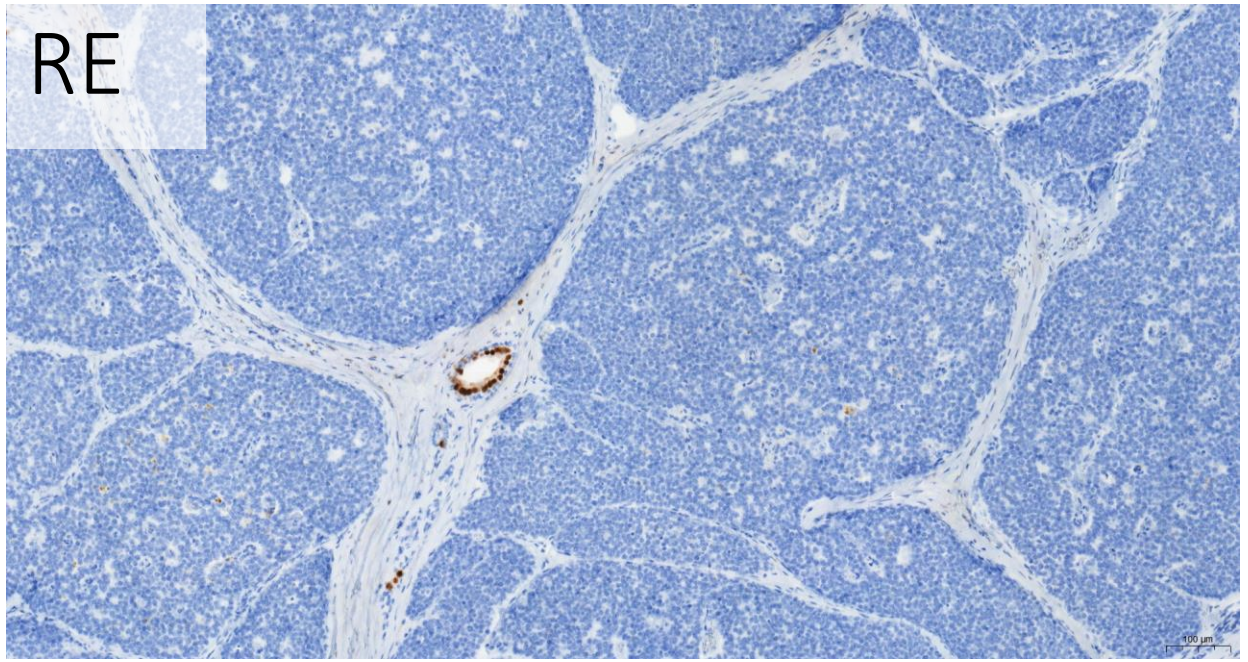
RE

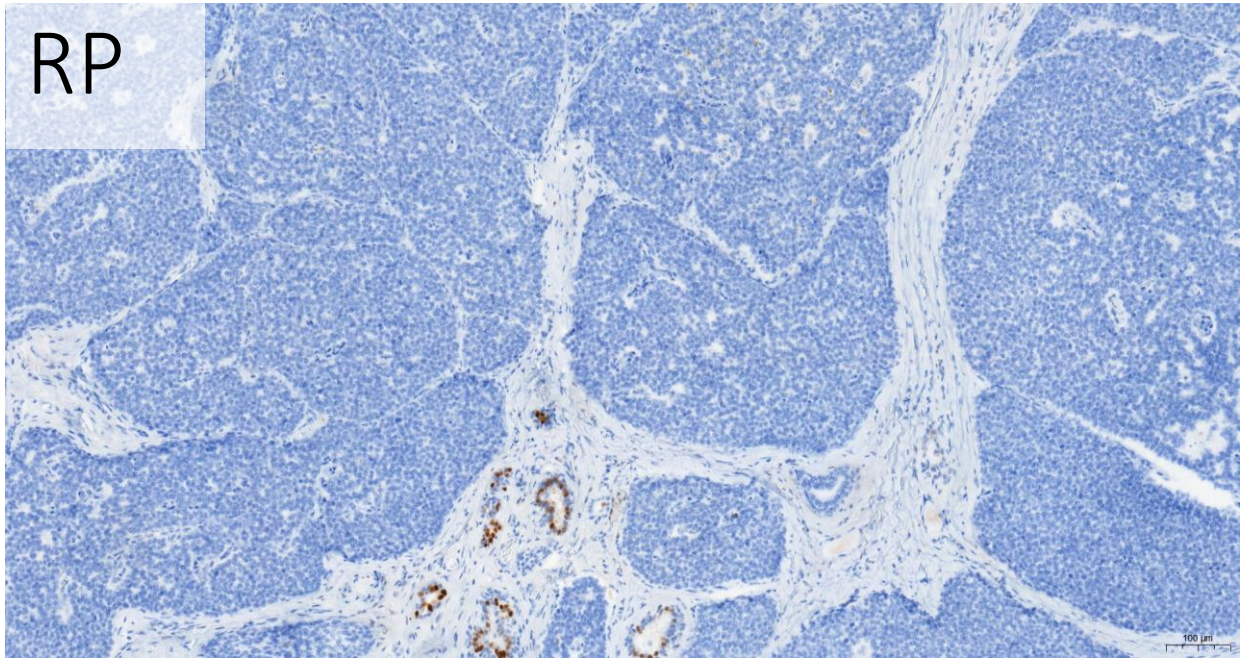
RP

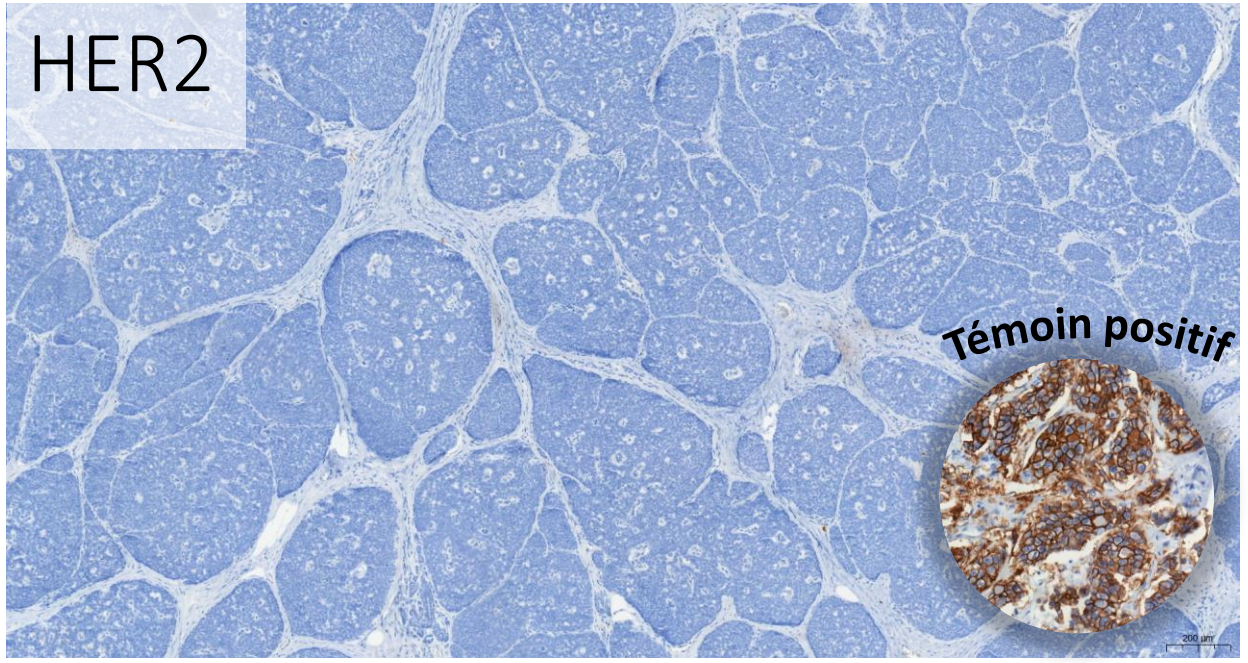
HER2
Témoin positif


CK7

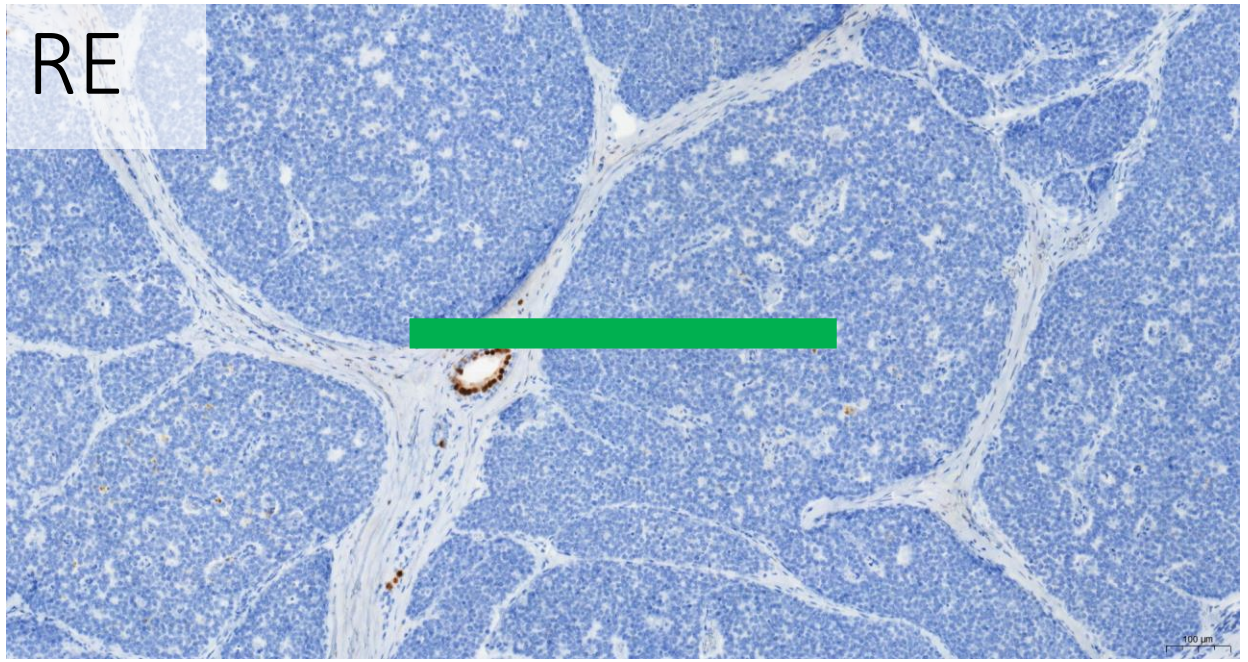
RE

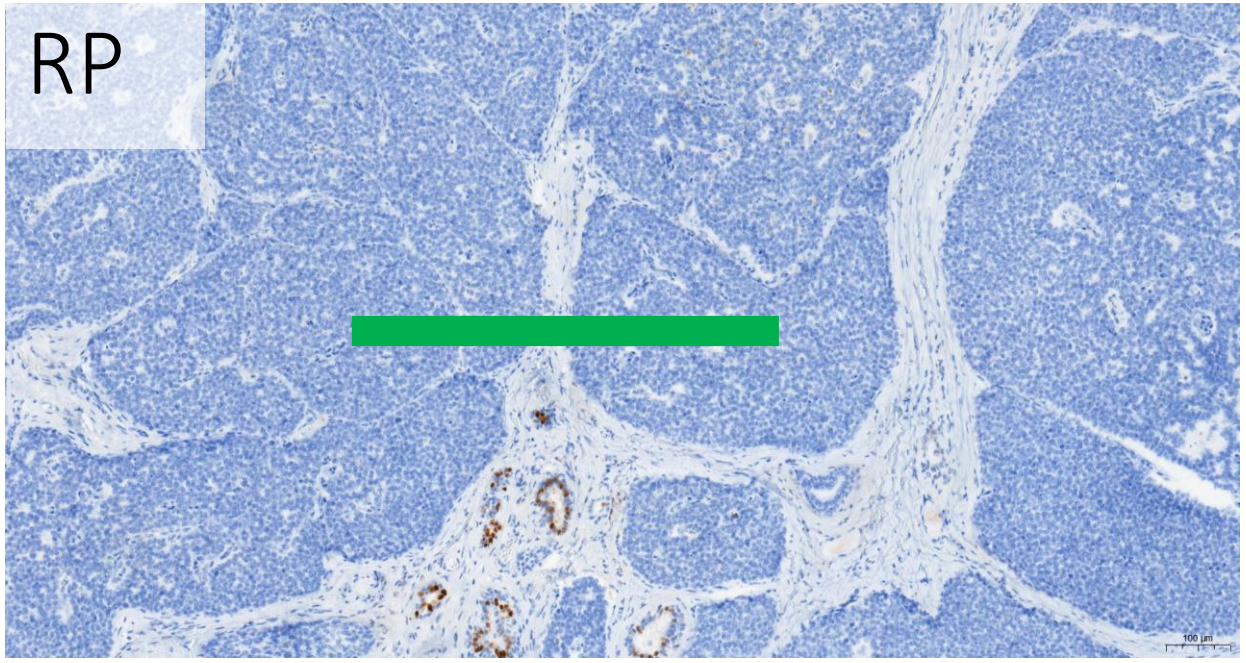
RP

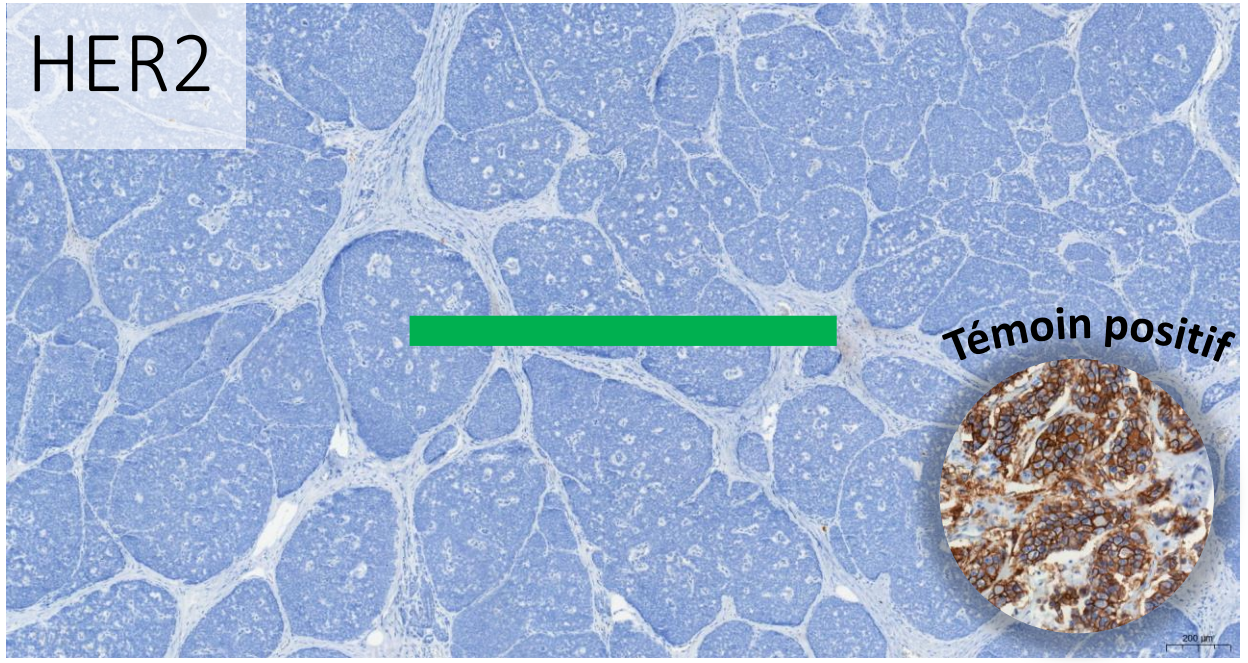
HER2
Témoin positif

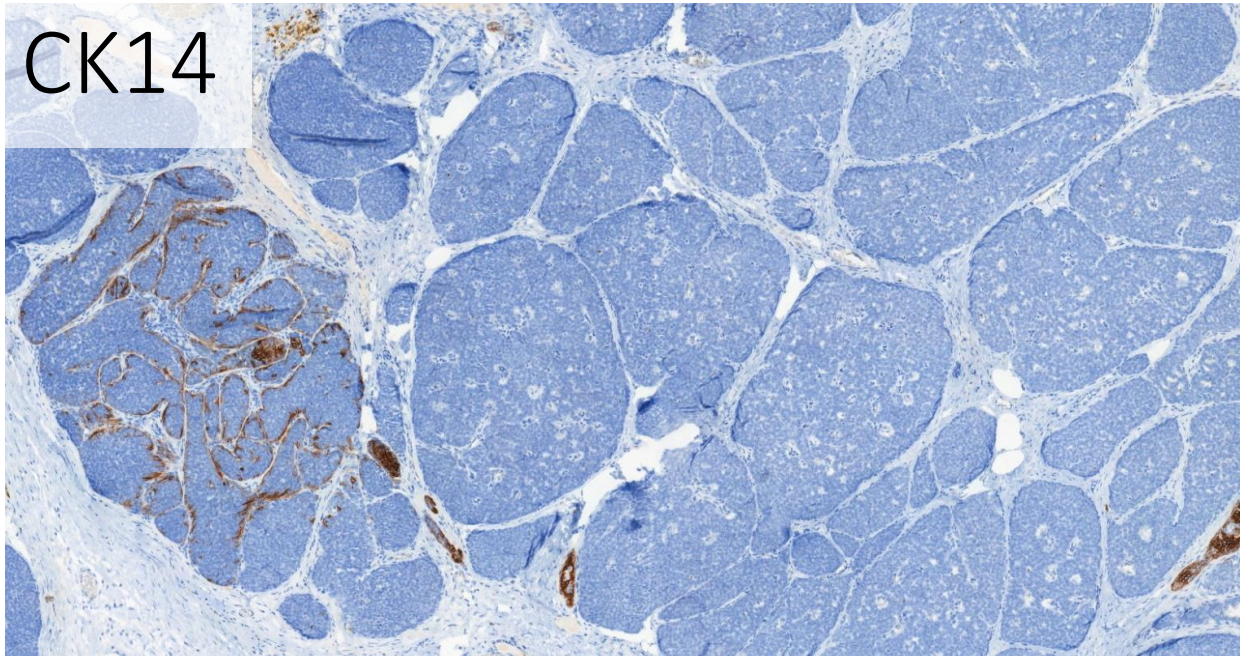
CK14

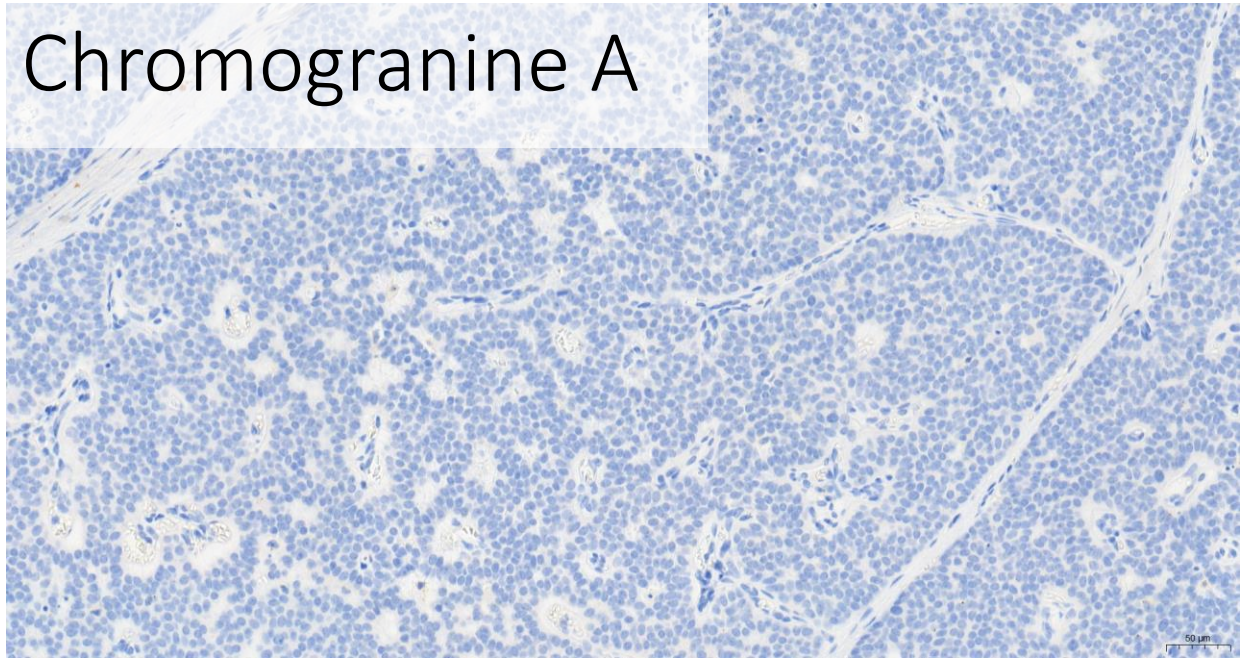
Chromogranine A

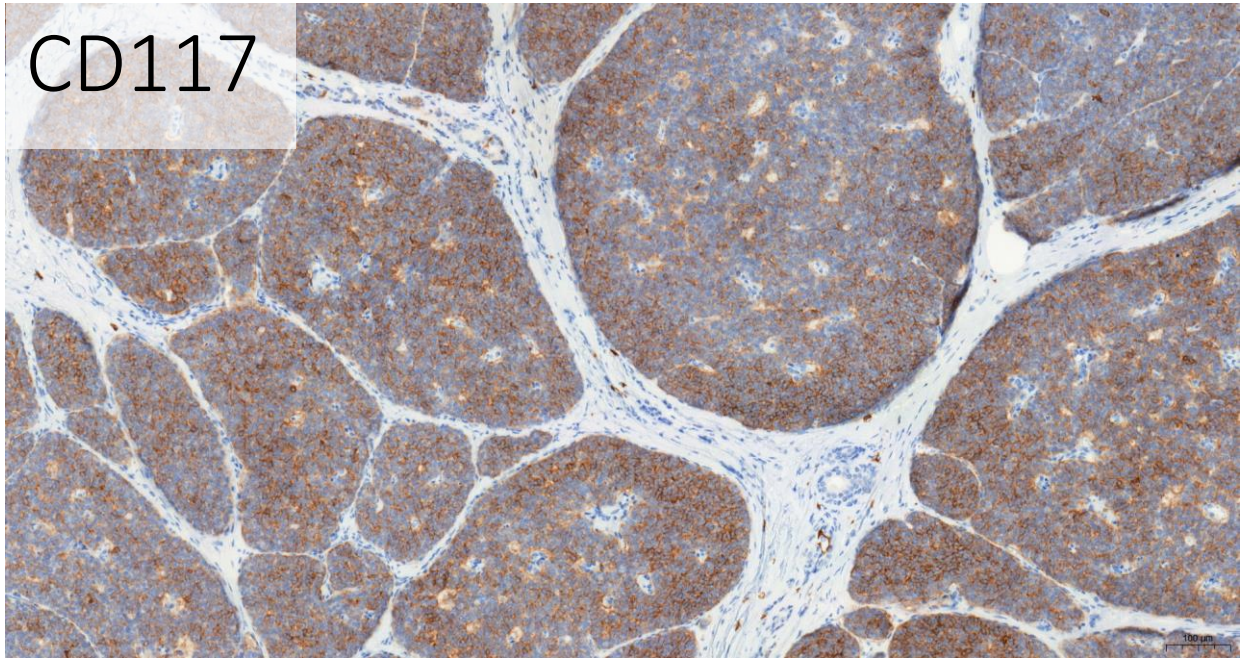
CD117

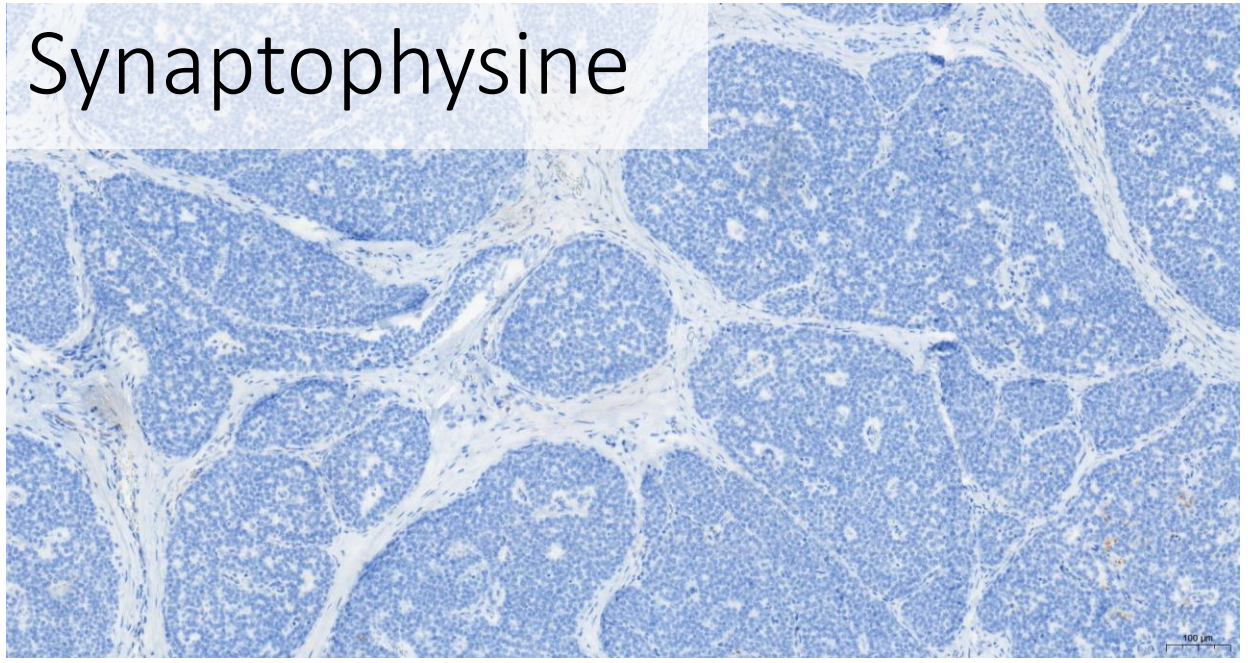
Synaptophysine

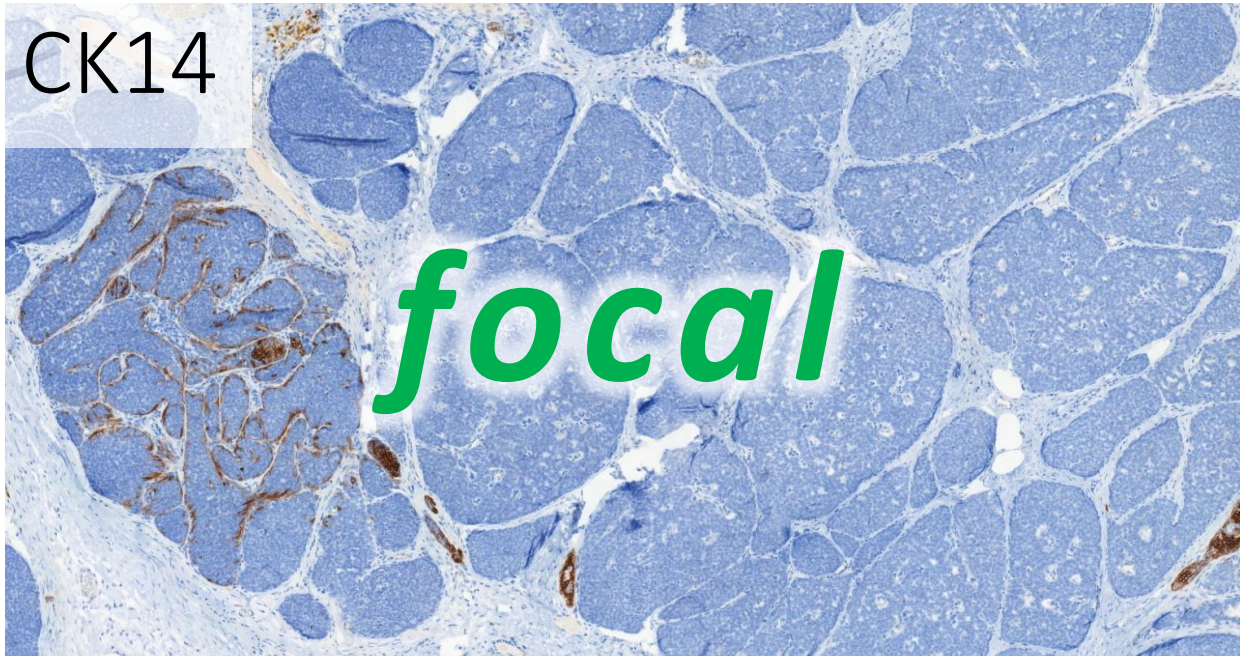
CK14
focal

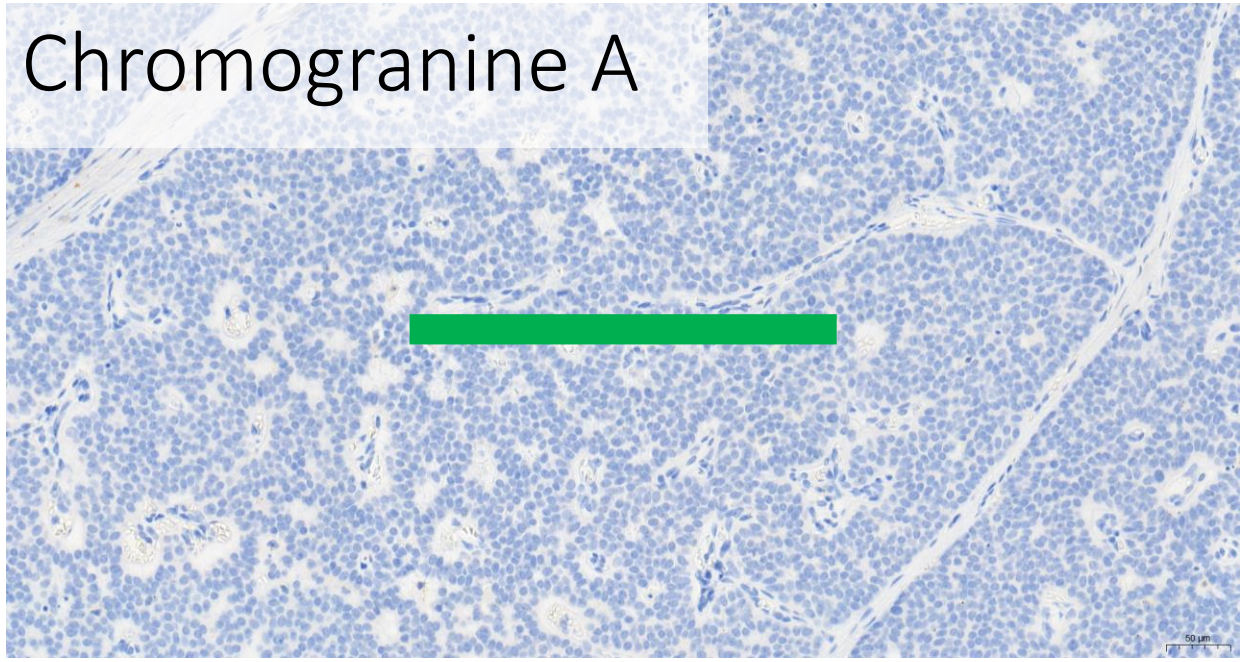
Chromogranine A

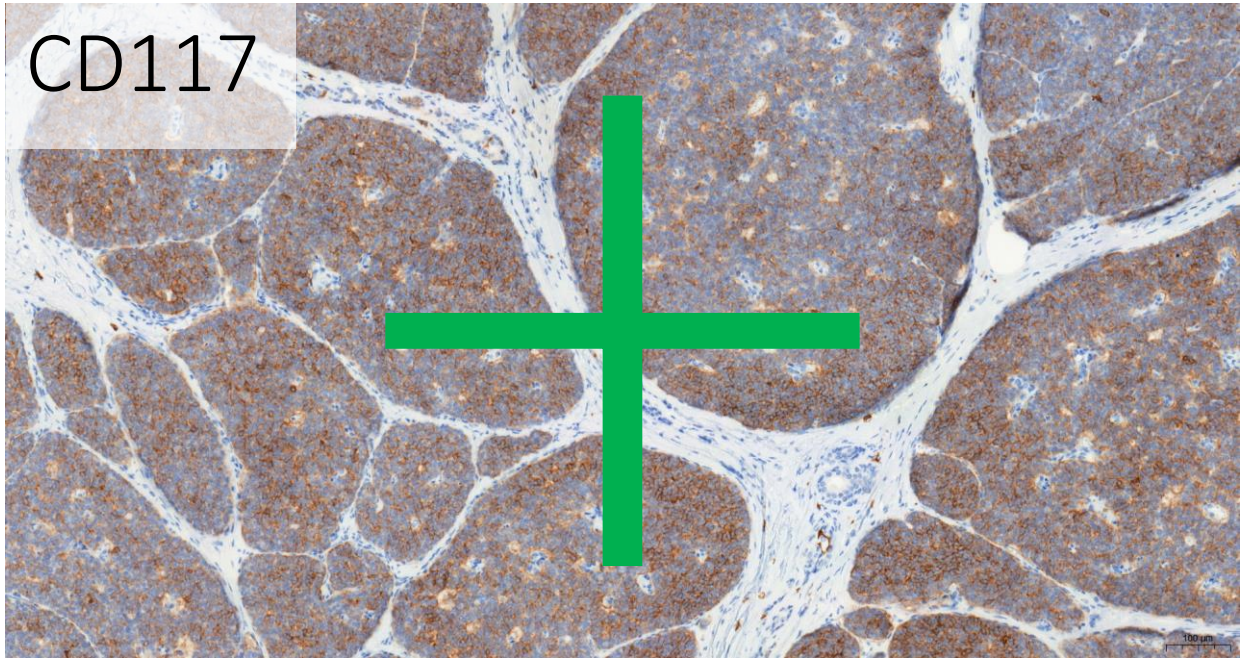
CD117

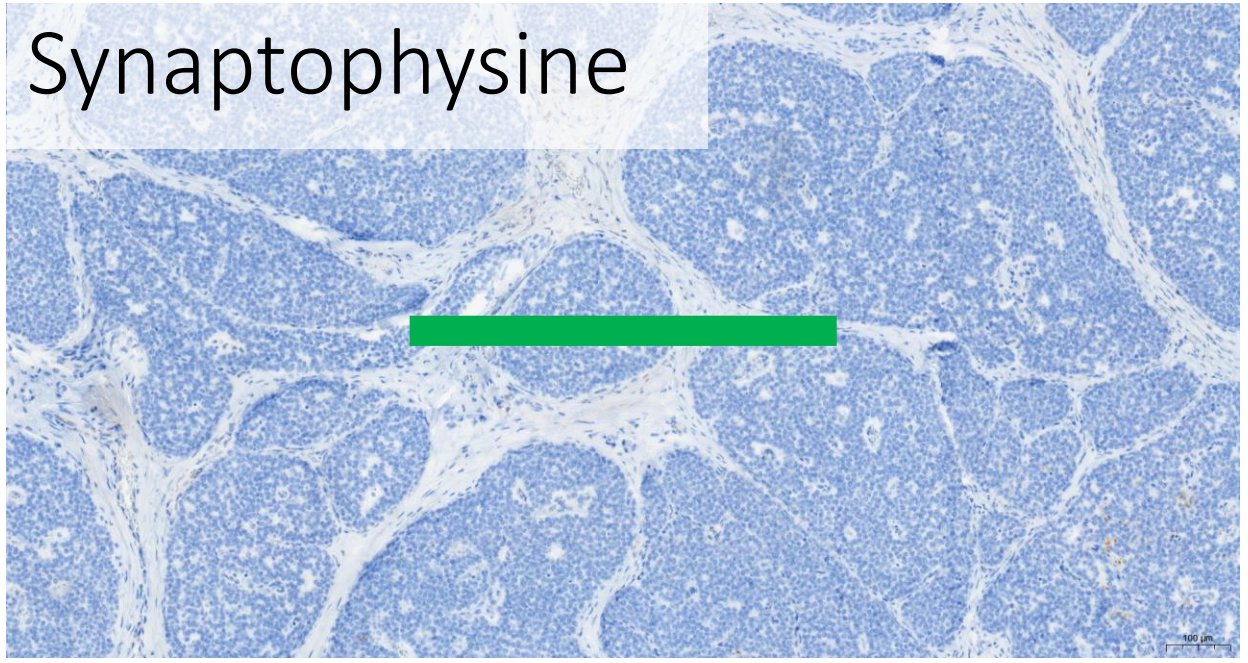
Synaptophysine

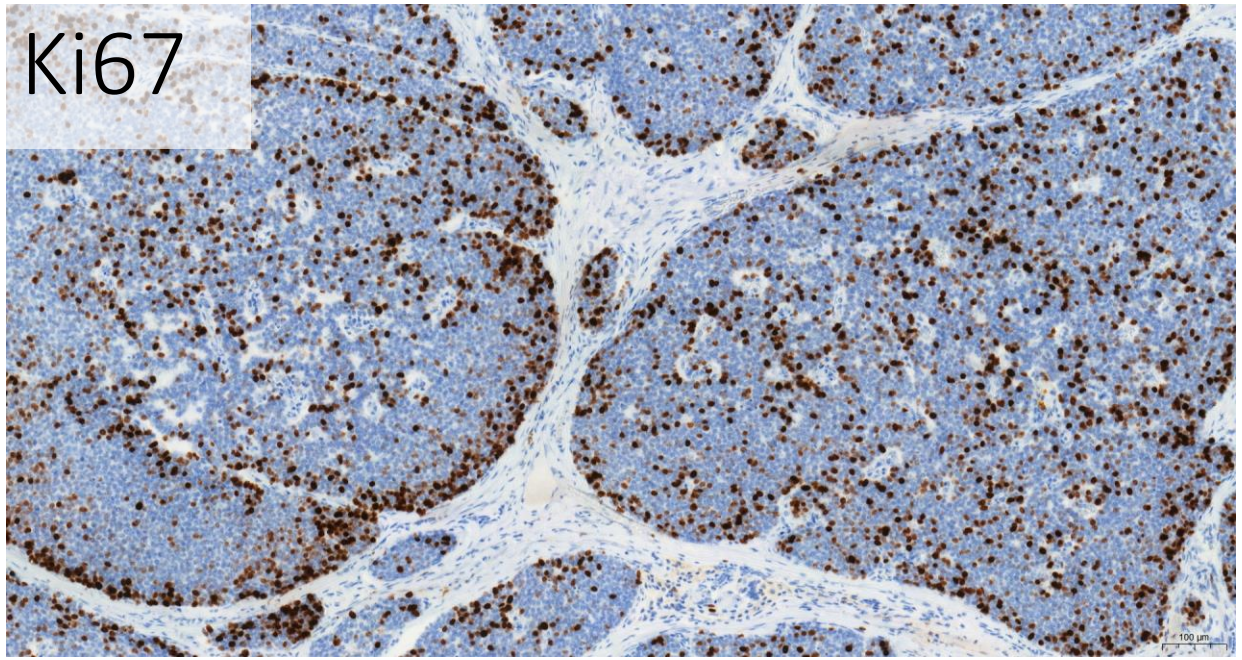
Ki67
100 µm

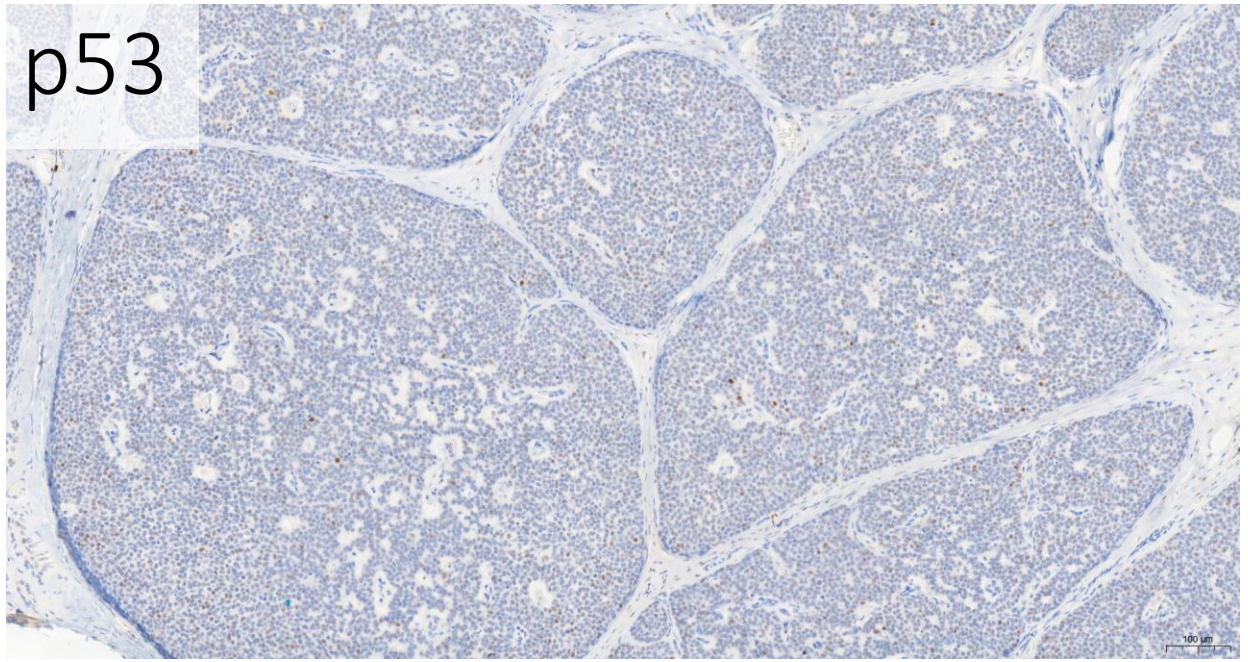
p53
100 µm

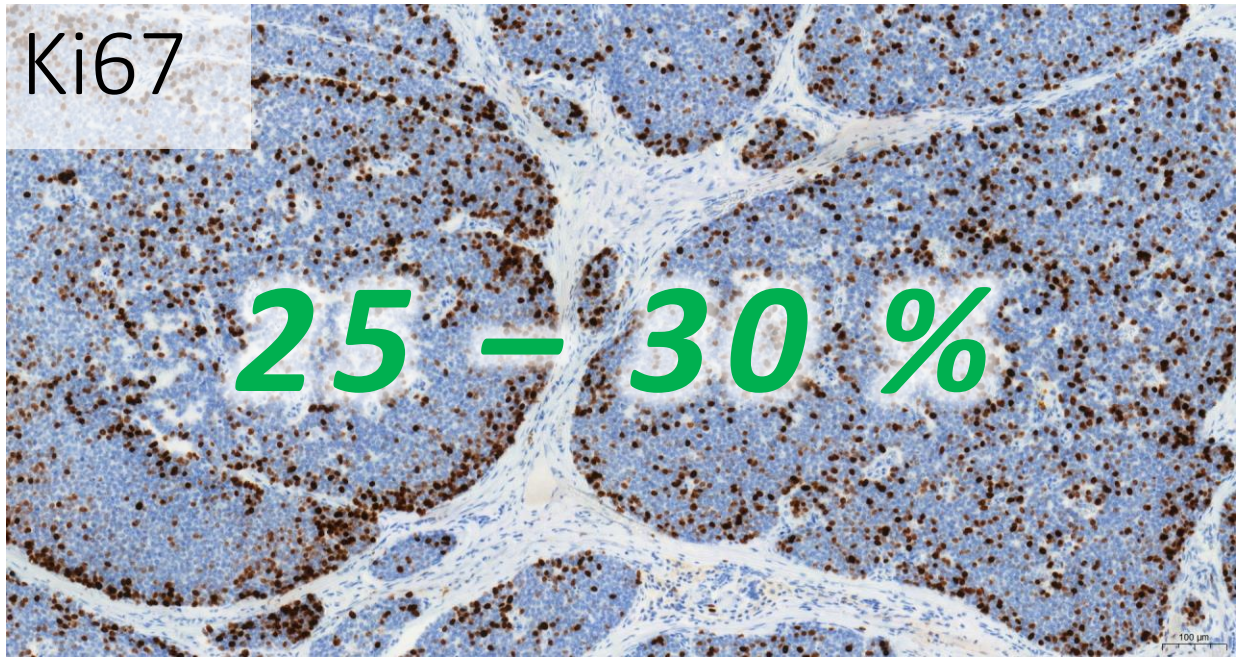
Ki67
25 – 30 %

p53
wt

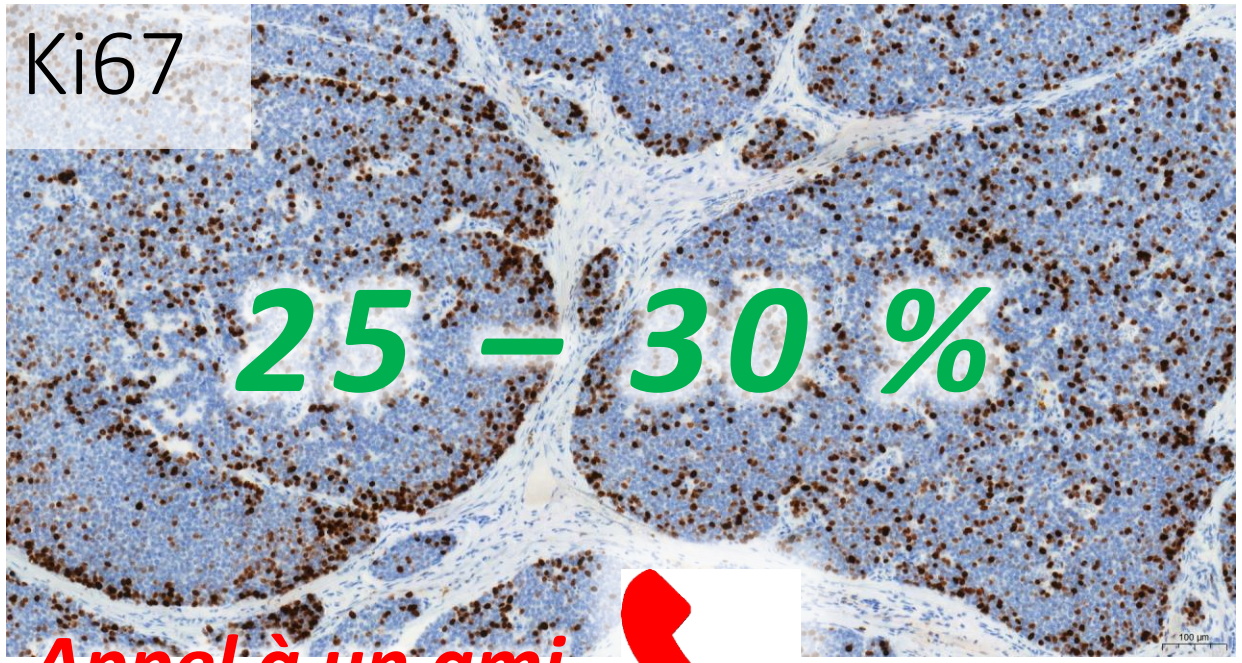

Appel à un ami

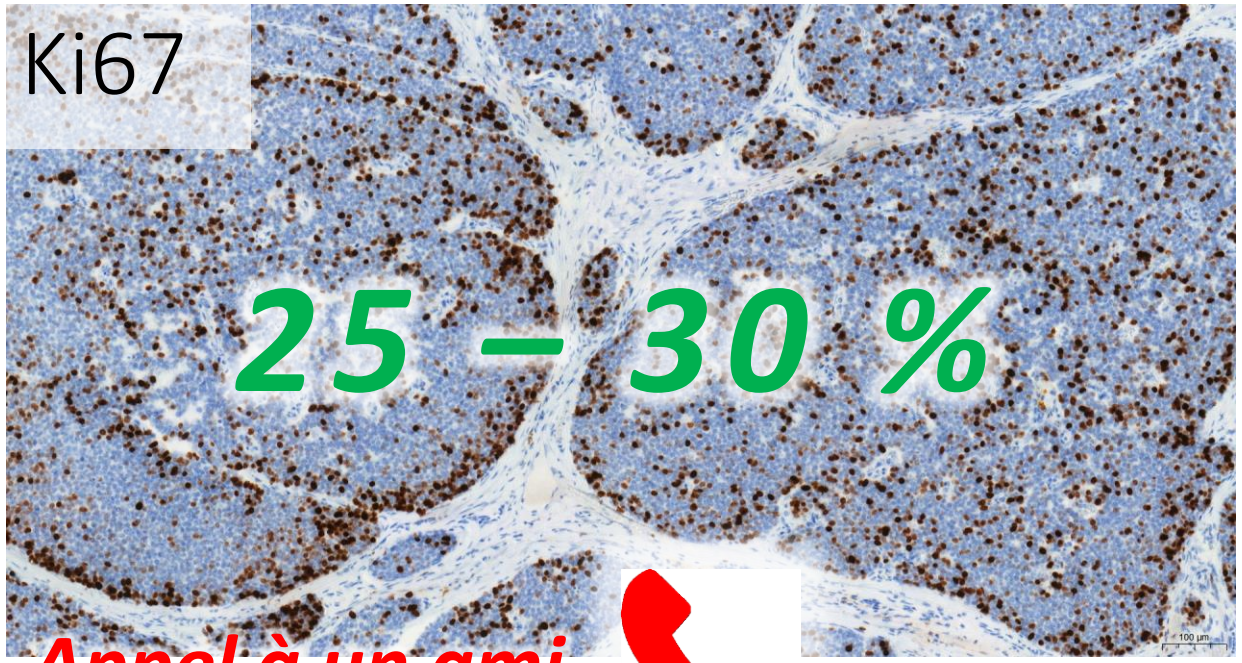

Appel à un ami

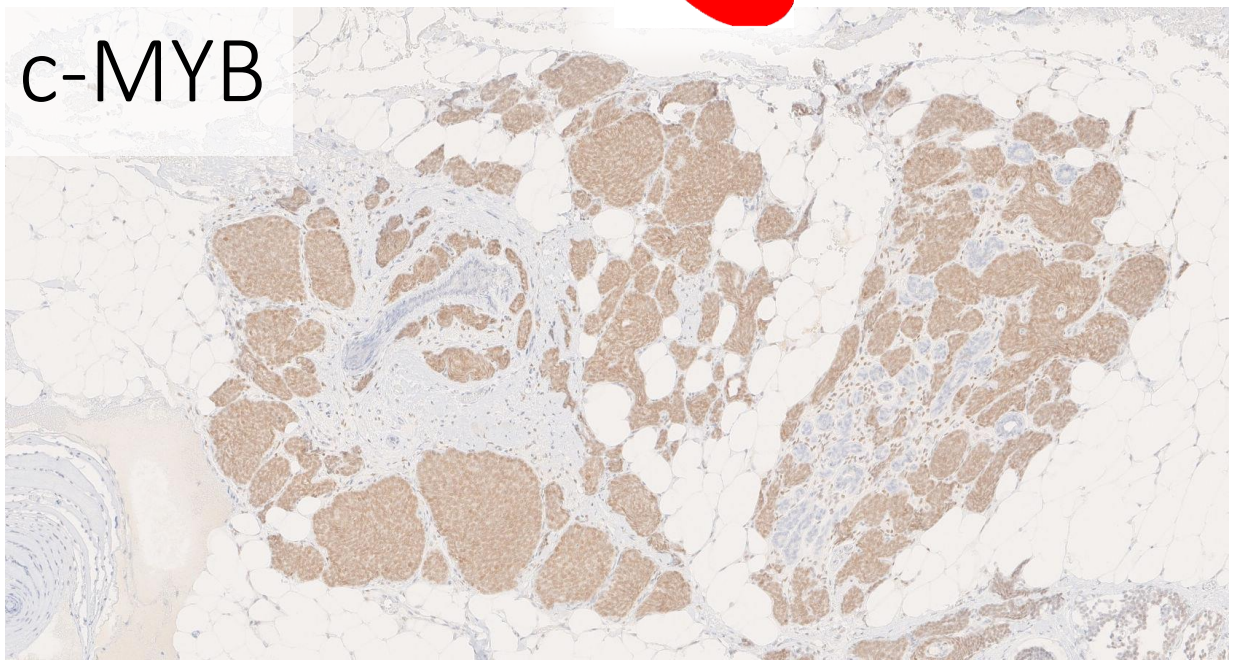

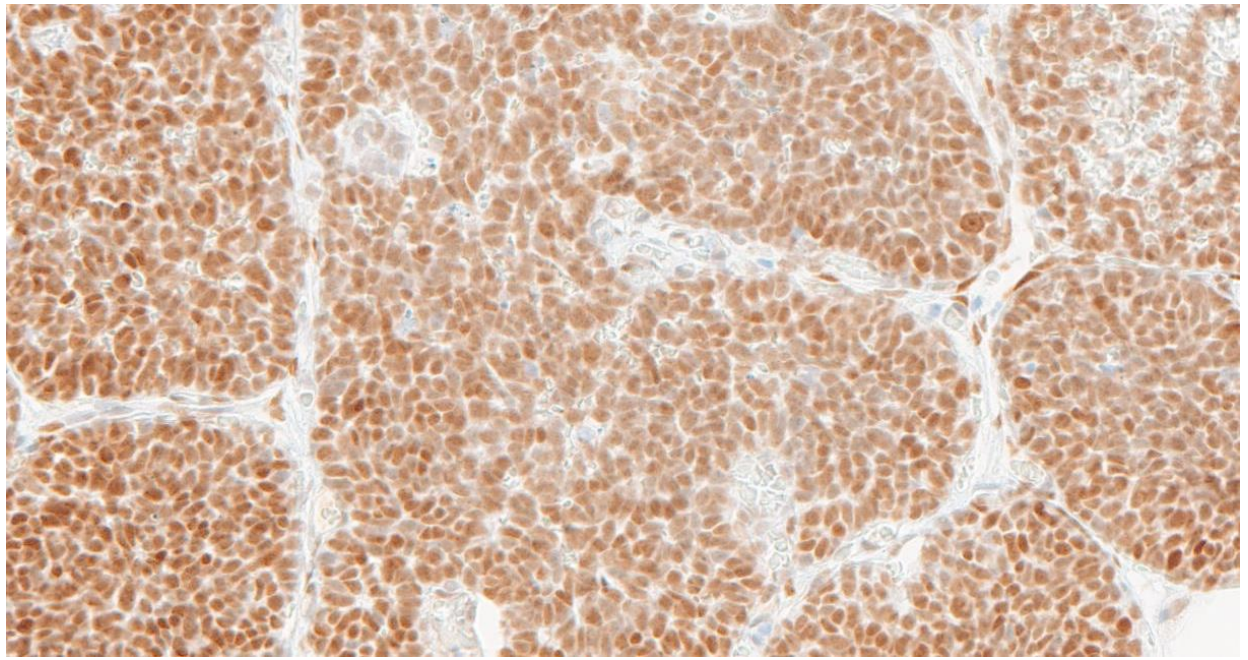

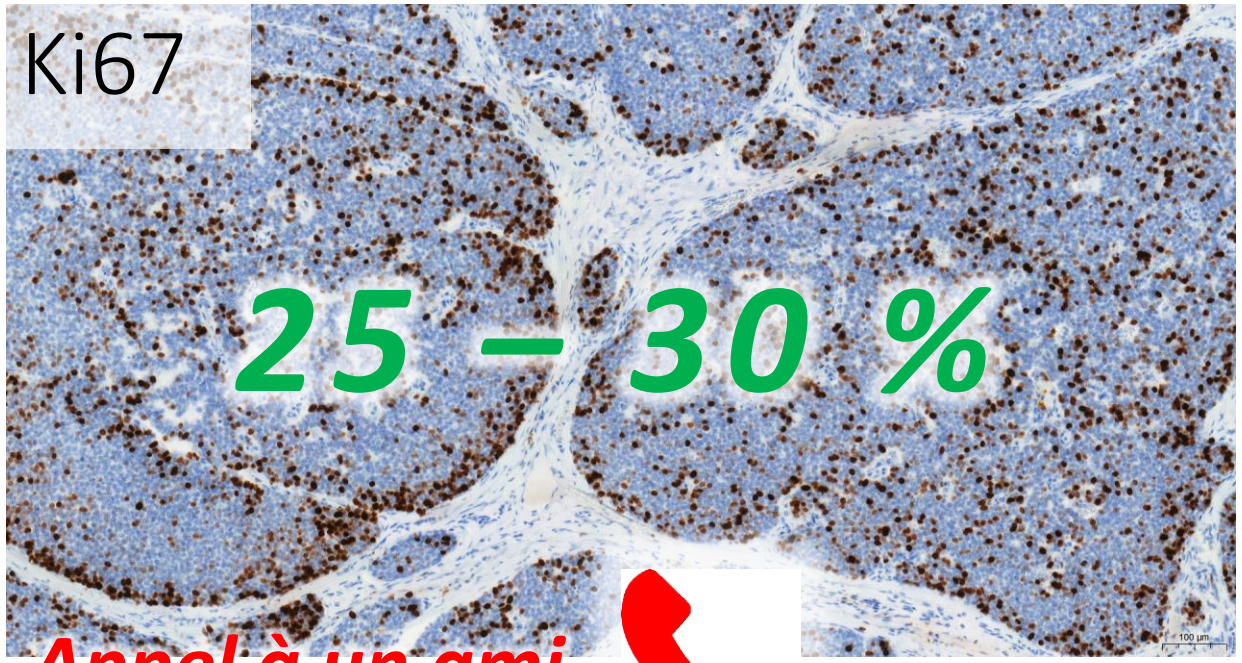

Appel à un ami



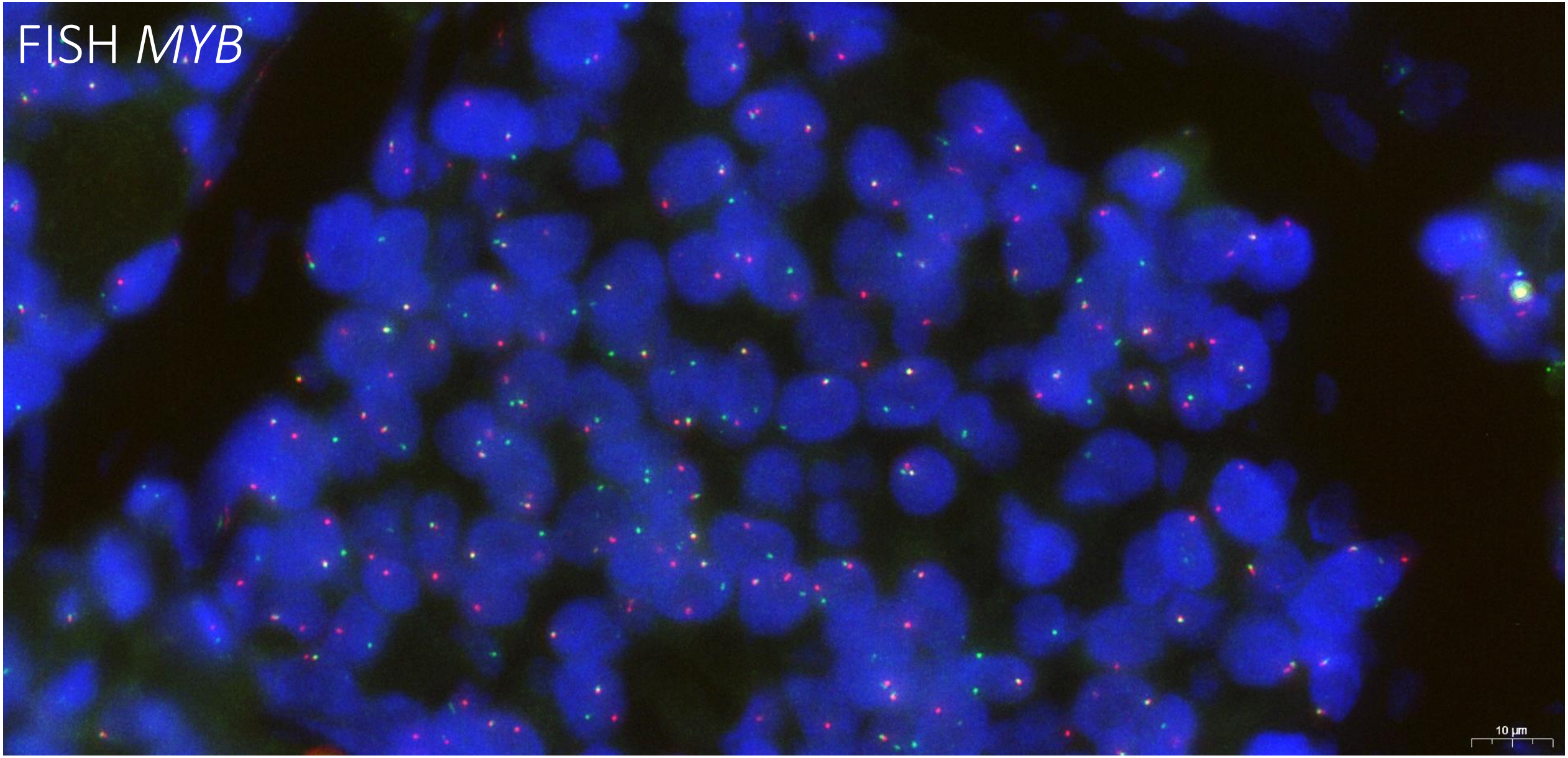

Réarrangement du gène *MYB* en FISH avec split

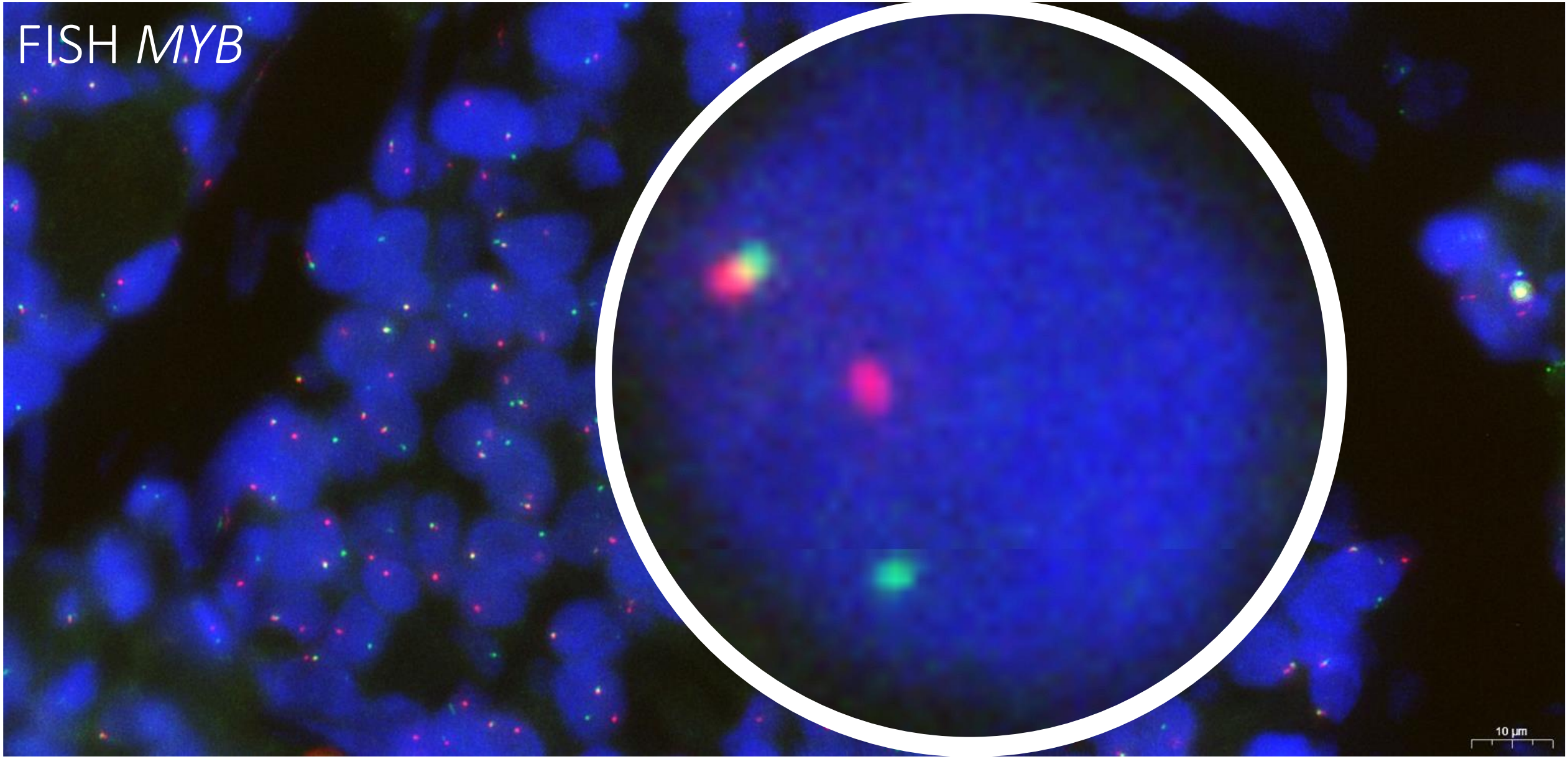

Réarrangement du gène *MYB* en FISH avec split

FISH *MYB*

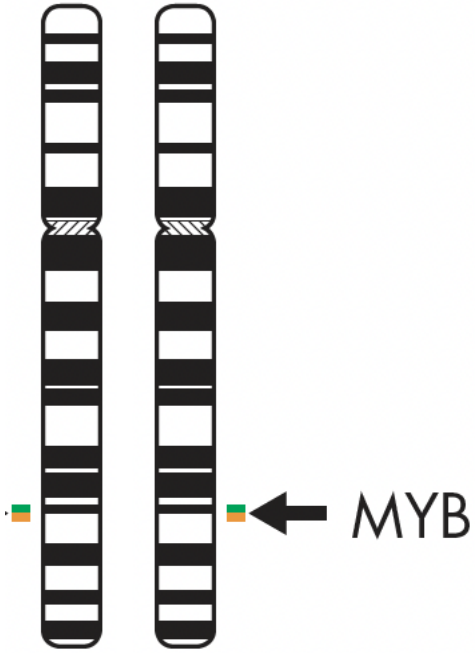

chromosome 6



Réarrangement du gène *MYB* en FISH avec split

FISH *MYB*

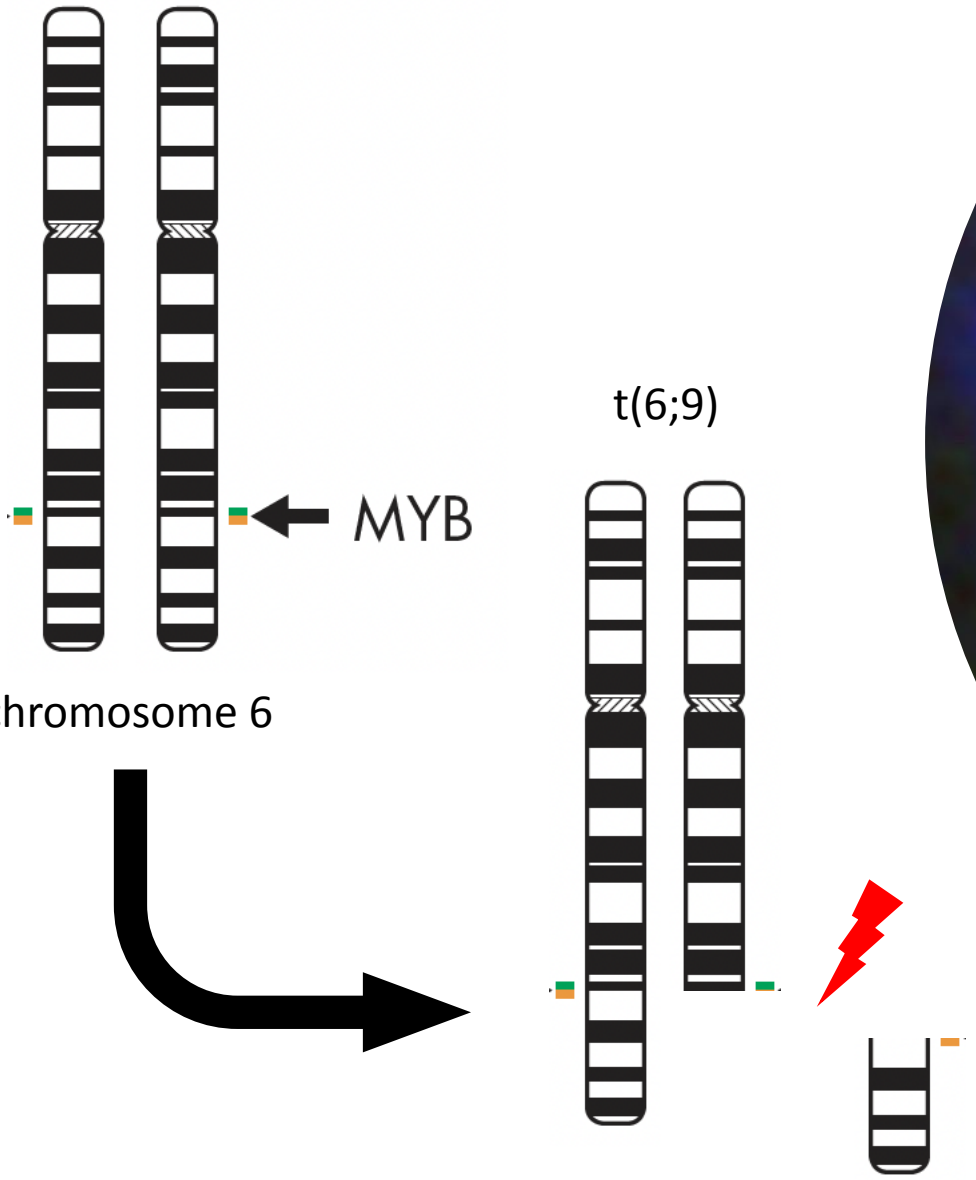



Réarrangement du gène *MYB* en FISH avec split

FISH *MYB*

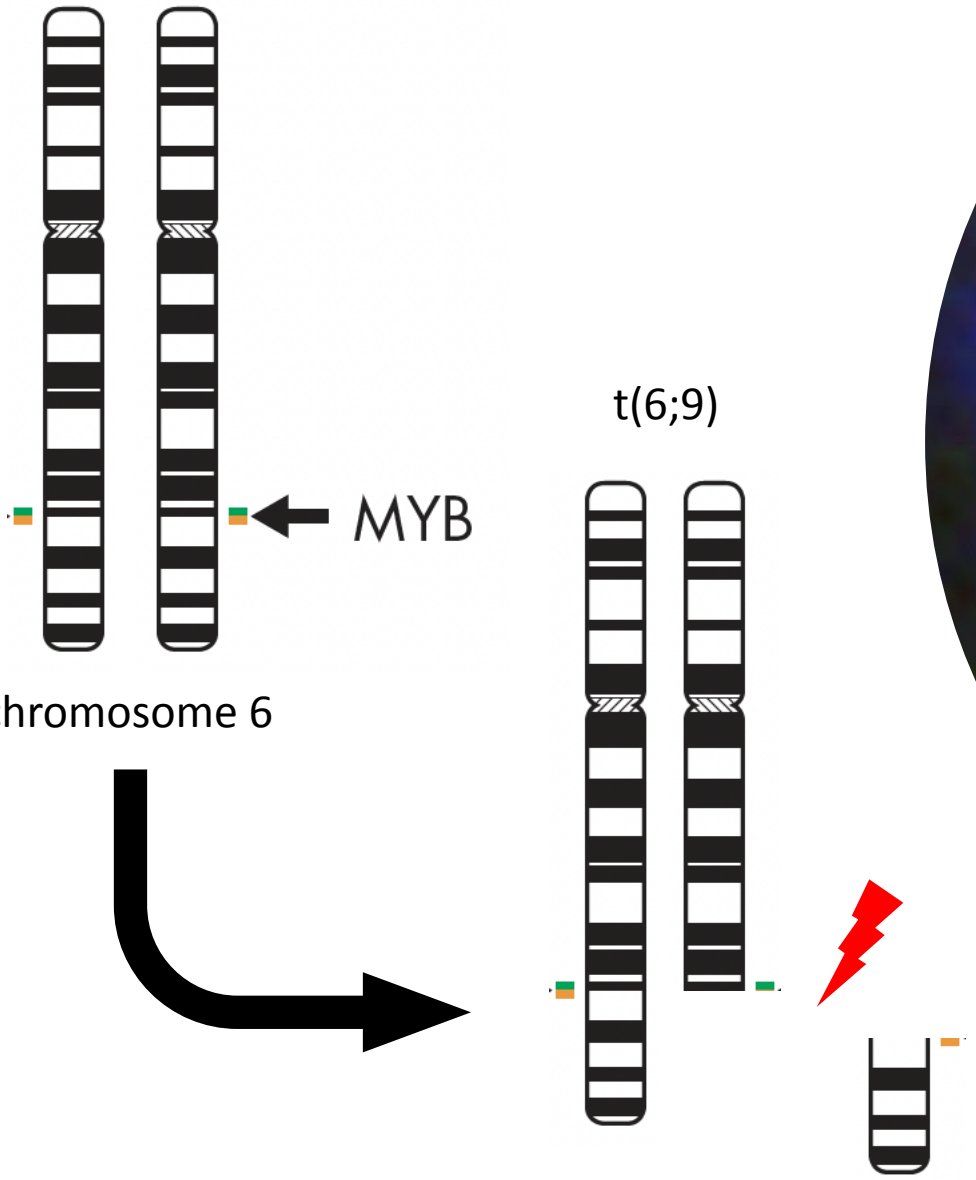

Réarrangement du gène *MYB* en FISH avec split

Histoséminaire SFP : Sein – Cas n°5

- Patiente de 65 ans
- Tumeur de 30 mm du sein gauche
- Sur pièce opératoire :

***Carcinome adénoïde kystique dans sa forme massive - basaloïde**, de grade II selon Elston et Ellis, de phénotype triple négatif.*

Réarrangement du gène MYB en FISH.

1 N+.

- Histoséminaire SFP : Sein – Cas n°5

Carcinome adénoïde kystique

- Rare : 0,1 – 3,5 % des tumeurs mammaires
- Femme agée
- Centro-mammaire

- Morphologiquement comparable au CAK des glandes salivaires
- Structures cribriformes et tubuleuses (forme classique)
- Double composante épithéliale et myoépithéliale
- Deux types de structures :
  - Véritables structures glandulaires
  - Pseudo-lumières

WHO Classification of Breast Tumours 4th (2012) and 5th (2019) Editions

- Histoséminaire SFP : Sein – Cas n°5

Carcinome adénoïde kystique

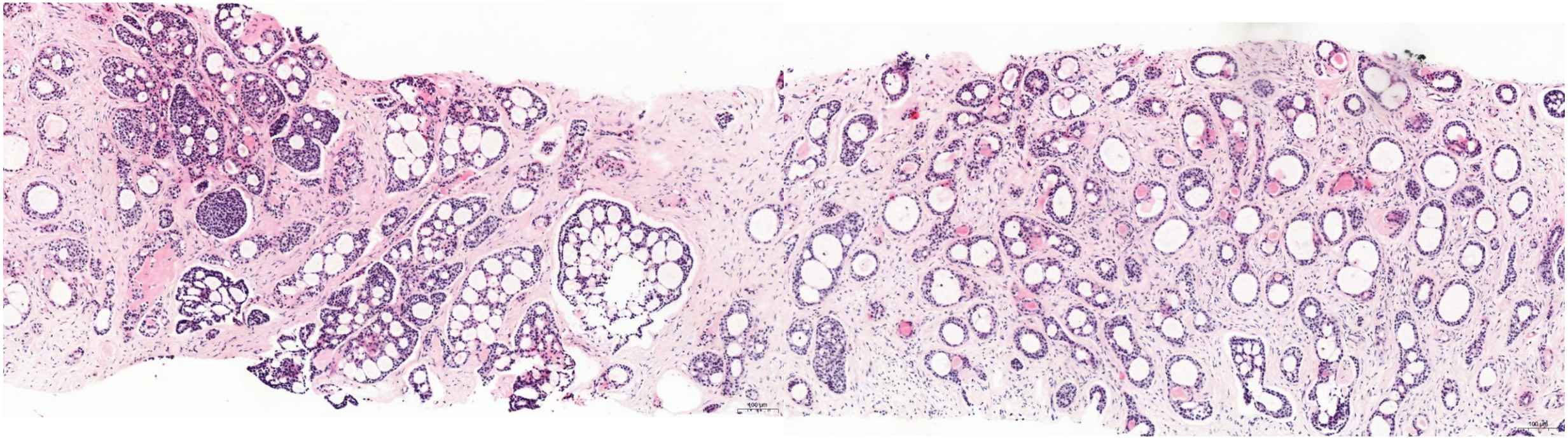

- Histoséminaire SFP : Sein – Cas n°5

Carcinome adénoïde kystique

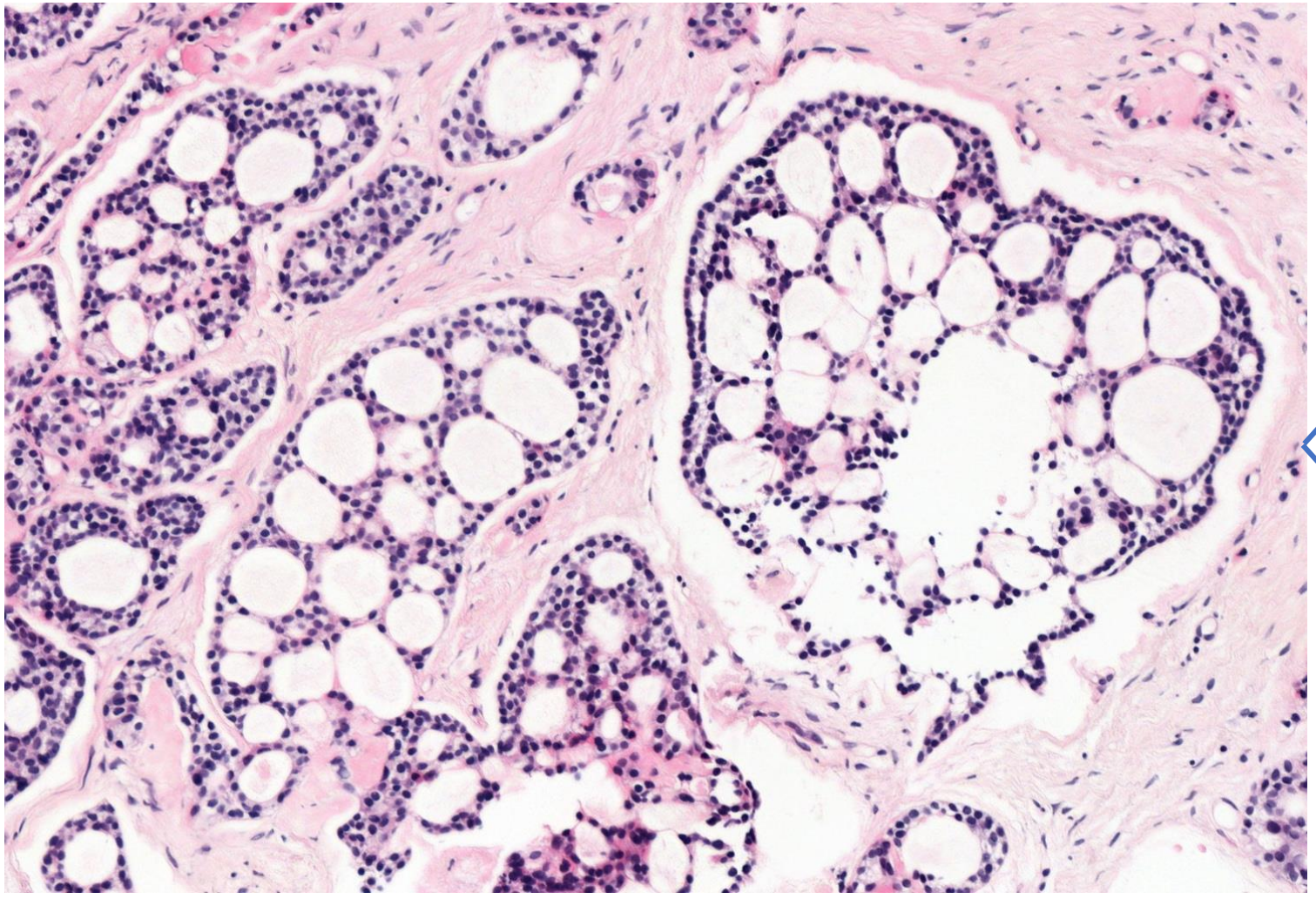

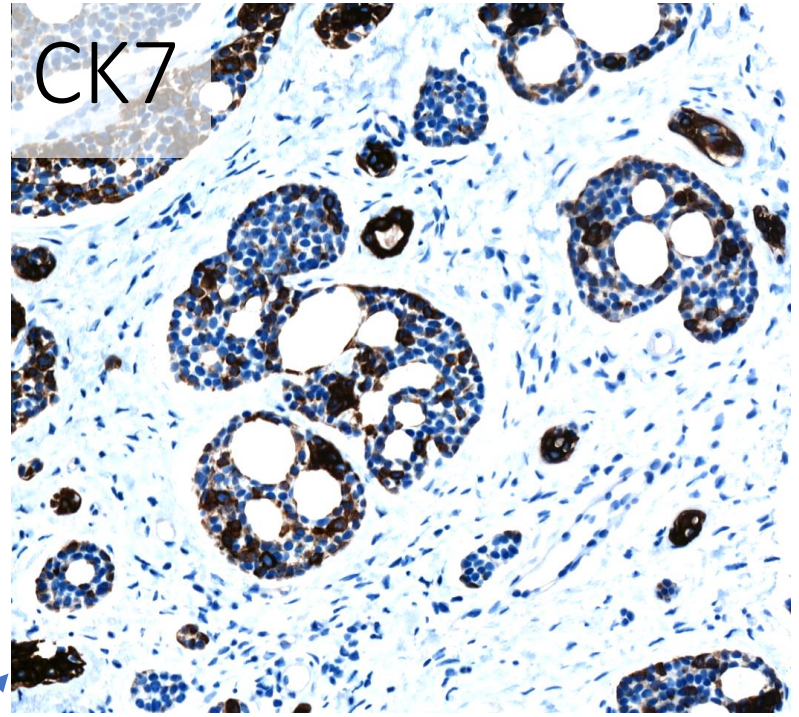

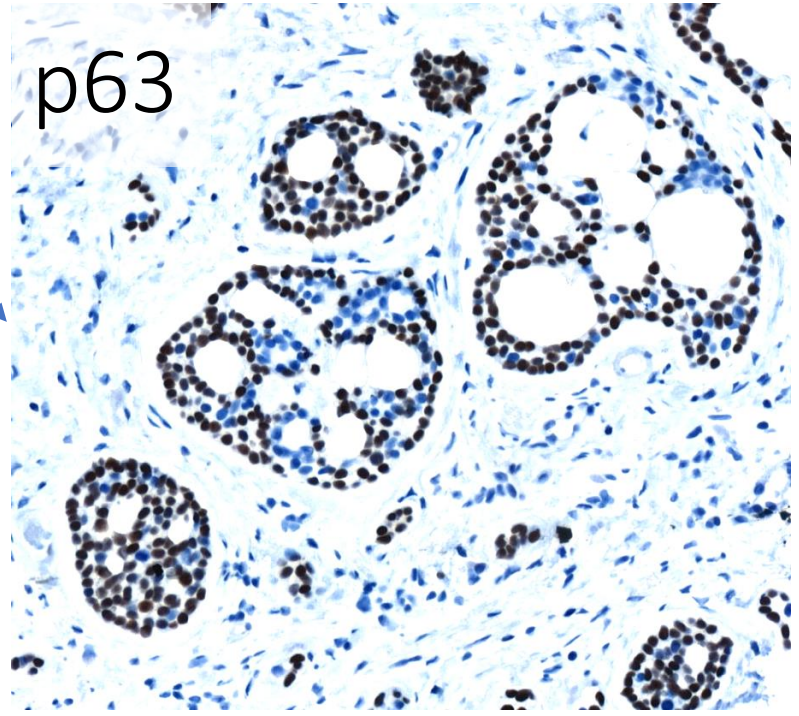

- Histoséminaire SFP : Sein – Cas n°5

Carcinome adénoïde kystique

- Fréquemment associé à une fusion *MYB* – *NFIB* par translocation t(6;9)

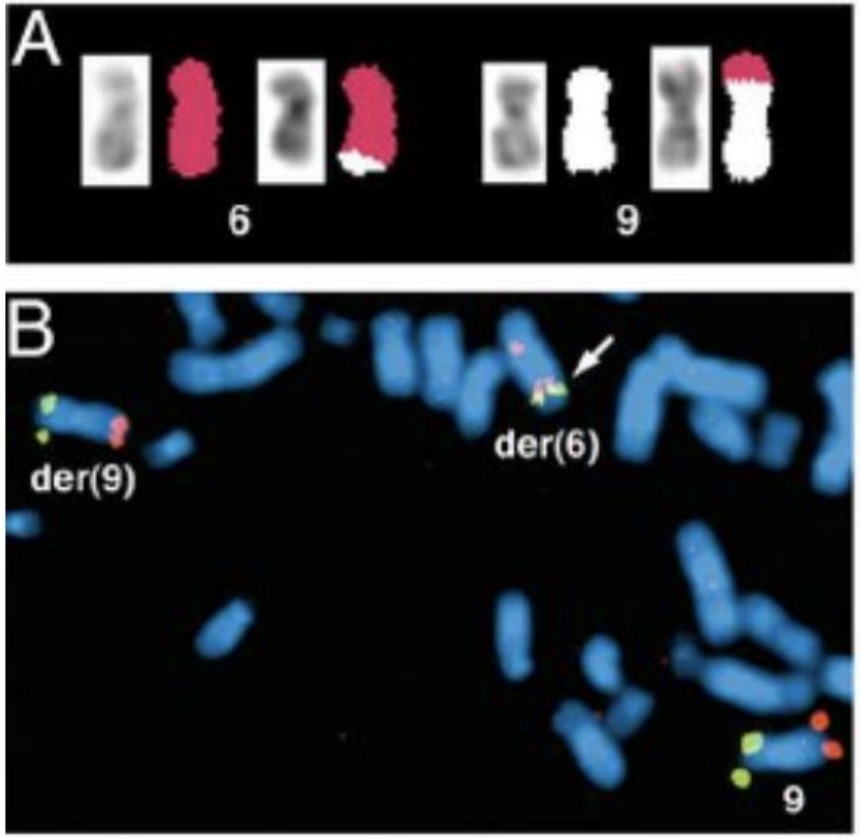

Persson et al. PNAS USA 2009

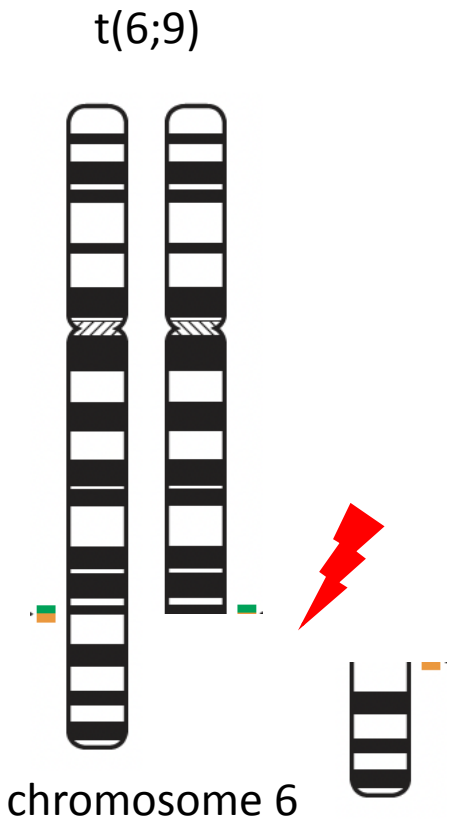



WHO Classification of Breast Tumours 4th (2012) and 5th (2019) Editions

- Histoséminaire SFP : Sein – Cas n°5

Carcinome adénoïde kystique

- CAK non t(6;9)
  - Réarrangement de *MYBL1* ou amplification de *MYB*

Réarrangement de *MYBL1*

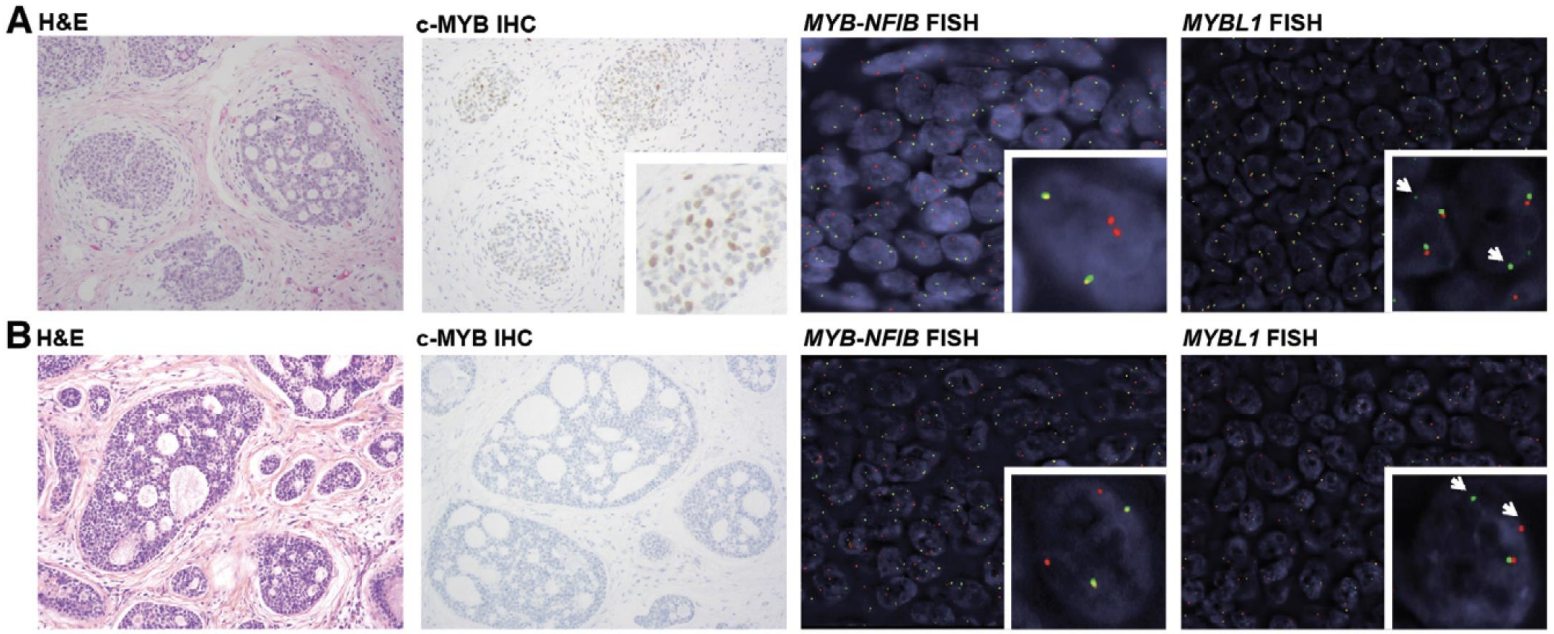

Amplification de *MYB*

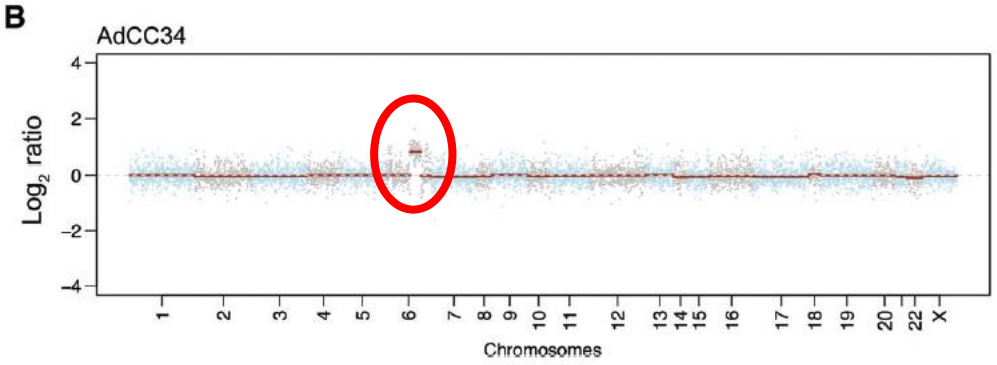

Kim et al. J Pathol 2018

Carcinome adénoïde kystique

- De bon pronostic dans sa forme classique (≠ glandes salivaires)
- Pas d’indication de chimiothérapie adjuvante

WHO Classification of Breast Tumours 4th (2012) and 5th (2019) Editions

- Histoséminaire SFP : Sein – Cas n°5

Carcinome adénoïde kystique

- Deux variants dans la classification OMS 2019
  - Variant massif-basaloïde (solid-basaloid)
  - CAK avec transformation de haut grade

WHO Classification of Breast Tumours 4th (2012) and 5th (2019) Editions

Carcinome adénoïde kystique

- Deux variants dans la classification OMS 2019
  - Variant massif-basaloïde (solid-basaloid)
  - CAK avec transformation de haut grade : très rare

    Association entre un CAK et un carcinome de haut grade (NST, carcinome à petites cellules, adénomyoépithéliome malin...)

    Agressif, conduisant le plus souvent au décès

    Trop peu de cas pour définir une stratégie thérapeutique optimale.

WHO Classification of Breast Tumours 4th (2012) and 5th (2019) Editions

Carcinome adénoïde kystique

- Deux variants dans la classification OMS 2019
  - **Variant massif-basaloïde (solid-basaloid)**
  - CAK avec transformation de haut grade : très rare

    Association entre un CAK et un carcinome de haut grade (NST, carcinome à petites cellules, adénomyoépithéliome malin...)

    Agressif, conduisant le plus osuvent au décès

    Trop peu de cas pour définir une stratégie thérapeutique optimale.

WHO Classification of Breast Tumours 4th (2012) and 5th (2019) Editions

- Histoséminaire SFP : Sein – Cas n°5

Carcinome adénoïde kystique variant massif-basaloïde

- Décrit en 1999 par Fukuoka et coll. puis en 2002 par Shin & Rosen
- Petits massifs composés de cellules basaloïdes avec atypies marquées et nombreuses mitoses. Parfois difficile / impossible de repérer la double composante
- Engainements péri-nerveux fréquents
- Diagnostics différentiels :
  - Carcinome neuroendocrine à petites cellules (marqueurs neuroendocrines)
  - Carcinome infiltrant NST de morphologie basaloïde (secteurs de CAK bien différencié ?)

WHO Classification of Breast Tumours 4th (2012) and 5th (2019) Editions

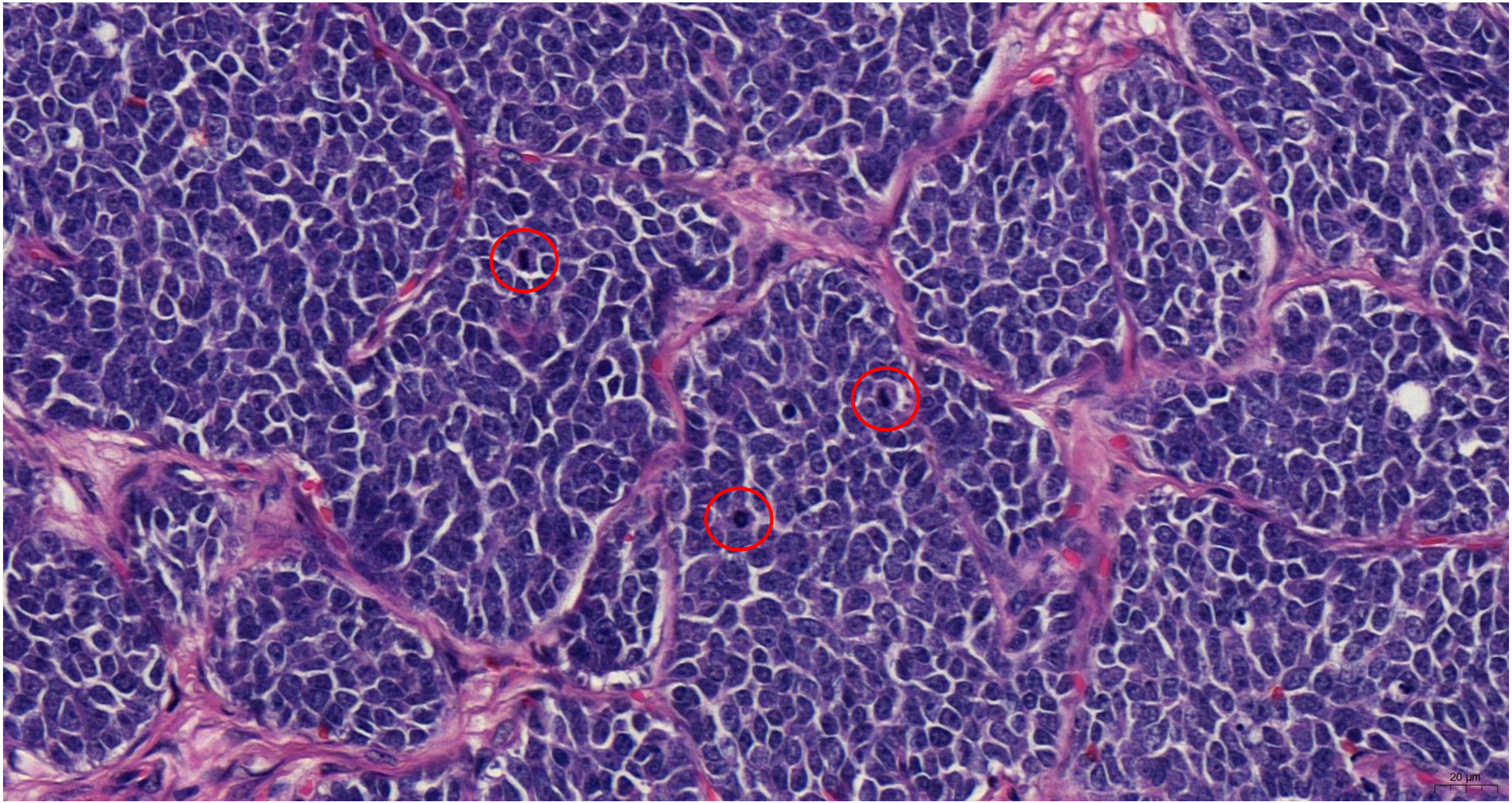
20 µm

Carcinome adénoïde kystique variant massif-basaloïde

- Fusion *MYB-NFIB* décrites dans ce variant
  - Moins fréquente que dans la forme classique : 12,5 % vs 33,3 %
  - Mais souvent rattrapés par l'immunohistochimie c-MYB

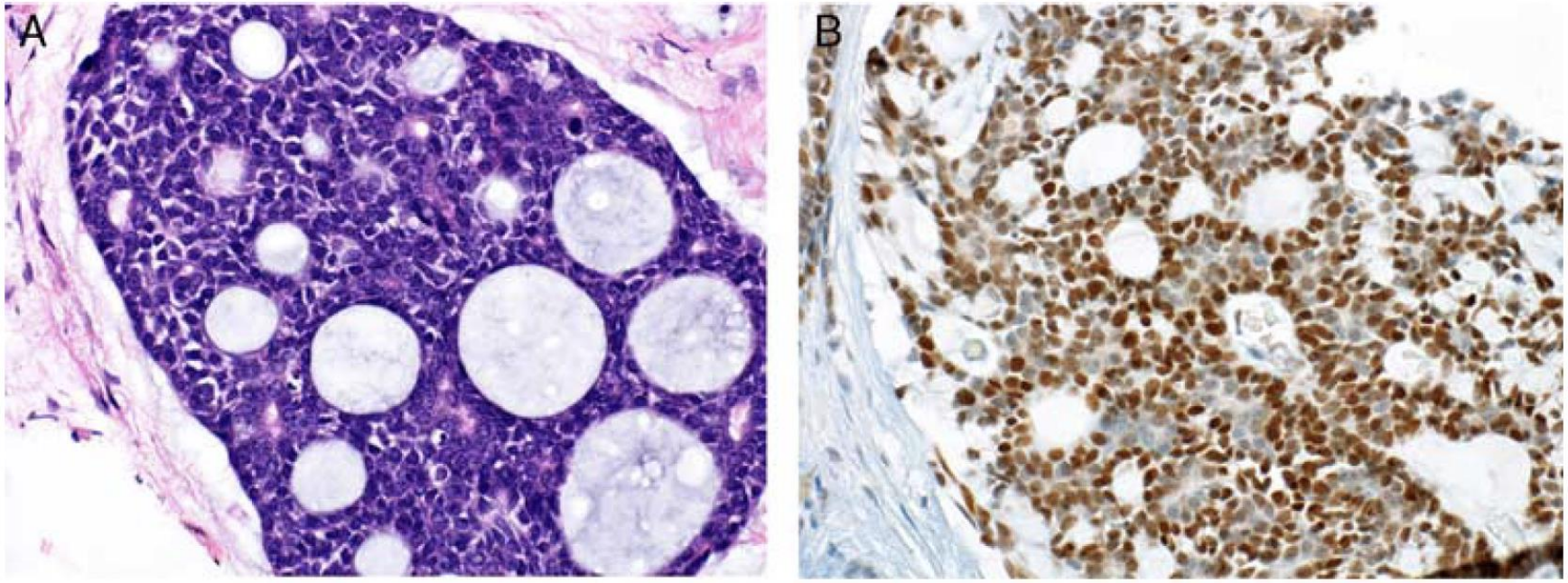

D'Alfonso et al. Hum Pathol 2014
Poling et al. Am J Surg Pathol 2017
Massé et al. Mod Pathol 2020

- Histoséminaire SFP : Sein – Cas n°5

Carcinome adénoïde kystique variant massif-basaloïde

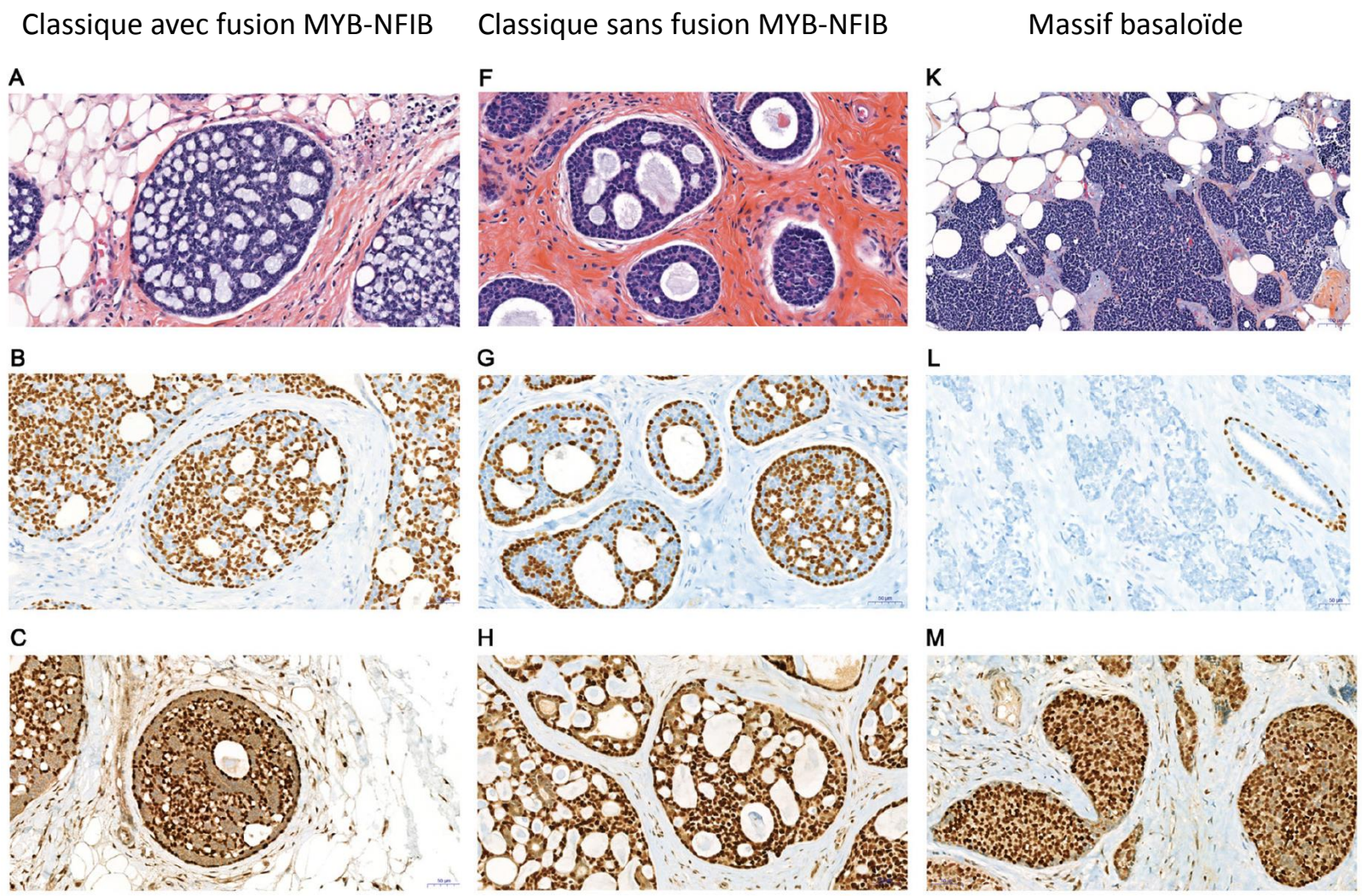

Massé et al. Mod Pathol 2020

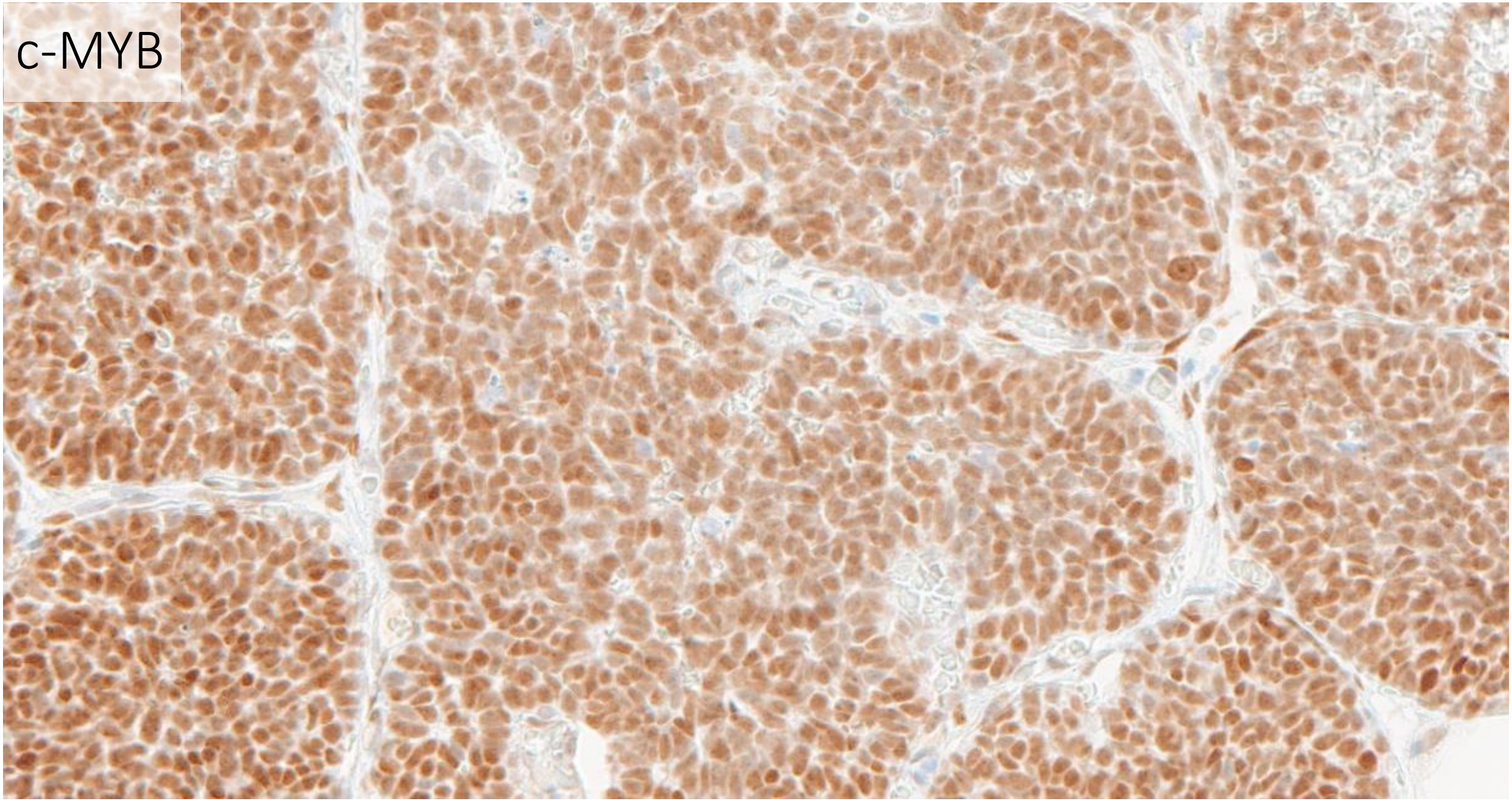
c-MYB

Carcinome adénoïde kystique variant massif-basaloïde

- Biologie moléculaire
  - Mutations de *CREBBP* et *NOTCH1* fréquentes dans ce variant
  - Rares mutations de *TP53*

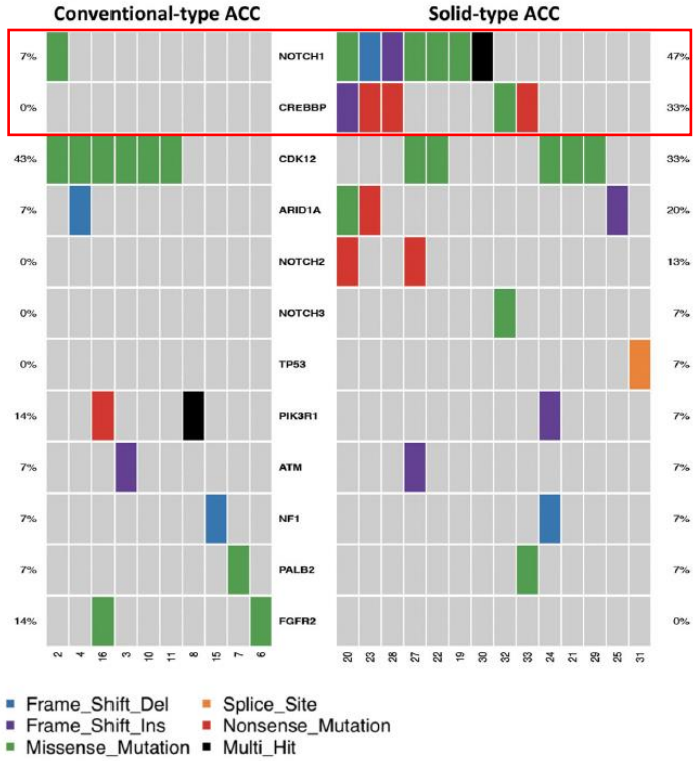

Fusco et al. Mod Pathol 2016
Massé et al. Mod Pathol 2020

Carcinome adénoïde kystique variant massif-basaloïde

- Evolution
  - Forme agressive de CAK, peu différenciée, proliférante
  - Métastases ganglionnaires
  - Chimiothérapie adjuvante

Fusco et al. Mod Pathol 2016
Massé et al. Mod Pathol 2020

- Histoséminaire SFP : Sein – Cas n°5

Carcinome adénoïde kystique variant massif-basaloïde

Points clés

- Parfois difficile, voire impossible, de faire la preuve d'une tumeur à double contingent épithélial et myoépithélial.
- La fusion des gènes *MYB* et *NFIB* par une translocation t(6;9) est moins souvent retrouvée dans le variant massif-basaloïde que dans la forme classique du carcinome adénoïde kystique mammaire.
- L'**immunohistochimie avec l'anticorps anti-c-MYB** est plus sensible que l'hybridation in situ pour le diagnostic de variant massif-basaloïde du carcinome adénoïde kystique mammaire.
- Le variant massif-basaloïde du carcinome adénoïde kystique mammaire a un **profil moléculaire spécifique** (mutations de *NOTCH1* et *CREBBP*) qui le différencie des carcinomes mammaires triples négatifs plus communs.
- Le variant massif-basaloïde du carcinome adénoïde kystique mammaire est plus agressif que la forme classique. Sa prise en charge inclut souvent une **chimiothérapie néoadjuvante**.

Carcinome adénoïde kystique variant massif-basaloïde

Merci au Dr Vincent Rouleau (Perpignan)

Merci de votre attention

À vos questions !

- Histoséminaire SFP : Sein – Cas n°5

Carcinome adénoïde kystique variant massif-basaloïde

Points clés

- Parfois difficile, voire impossible, de faire la preuve d'une tumeur à double contingent épithélial et myoépithélial.
- La fusion des gènes *MYB* et *NFIB* par une translocation t(6;9) est moins souvent retrouvée dans le variant massif-basaloïde que dans la forme classique du carcinome adénoïde kystique mammaire.
- L'**immunohistochimie avec l'anticorps anti-c-MYB** est plus sensible que l'hybridation in situ pour le diagnostic de variant massif-basaloïde du carcinome adénoïde kystique mammaire.
- Le variant massif-basaloïde du carcinome adénoïde kystique mammaire a un **profil moléculaire spécifique** (mutations de *NOTCH1* et *CREBBP*) qui le différencie des carcinomes mammaires triples négatifs plus communs.
- Le variant massif-basaloïde du carcinome adénoïde kystique mammaire est plus agressif que la forme classique. Sa prise en charge inclut souvent une **chimiothérapie néoadjuvante**.