Problèmes pratiques de la stadification des carcinomes de la cavité orale

Vanessa Lacheretz-Szablewski

Département de Pathologie, CHU Montpellier

Points essentiels

1. Profondeur d’invasion
2. Patterns d’invasion péjoratifs
3. Extension extra-ganglionnaire
4. Invasion osseuse

Profondeur d’invasion

DOI: Depth Of Invasion

Classification TNM^{8th} et cancers de la cavité orale

- Introduction de la notion de profondeur d'invasion (définition précise)
  - DOI: Depth Of Invasion
- Disparation du T0
  - Cavité orale, larynx, oropharynx HPV-, hypopharynx, sinus
  - Cas des métastases ganglionnaires cervicales d'un carcinome épidermoïde sans primitif
  - Classification séparée: « Cervical Node and Unknown Primary of the Head and Neck »

Profondeur d'invasion (DOI)

- Notion introduite TNM6th
- A différencier de l'épaisseur tumorale
  - Mesurée de la surface tumorale au point d'invasion le plus profond
  - Pas d'ajustement pour les tumeurs ulcérées ou exophytiques
- T+1 à chaque 5mm
  - T1=
    - Tumeur ≤ 2cm et DOI ≤ 5mm
  - T2=
    - Tumeur ≤ 2cm, DOI > 5mm et ≤ 10 mm
    - Ou Tumeur > 2cm mais ≤ 4cm et DOI ≤ 10mm
  - T3
    - Tumeur > 4 cm
    - Ou DOI > 10mm

T CATEGORY	T CRITERIA
TX	Primary tumor cannot be assessed
Tis	Carcinoma in situ
T1	Tumor ≤2 cm, ≤5 mm depth of invasion (DOI) (DOI is depth of invasion and not tumor thickness)
T2	Tumor ≤2 cm, DOI >5 mm and ≤10 mm *or* tumor >2 cm but ≤4 cm, and ≤10 mm DOI
T3	Tumor >4 cm *or* any tumor >10 mm DOI
T4	Moderately advanced or very advanced local disease
T4a	Moderately advanced local disease: (lip) tumor invades through cortical bone or involves the inferior alveolar nerve, floor of mouth, or skin of face (ie, chin or nose); (oral cavity) tumor invades adjacent structures only (eg, through cortical bone of the mandible or maxilla, or involves the maxillary sinus or skin of the face); note that superficial erosion of bone/tooth socket (alone) by a gingival primary is not sufficient to classify a tumor as T4
T4b	Very advanced local disease; tumor invades masticator space, pterygoid plates, or skull base and/or encases the internal carotid artery

Profondeur d’invasion (DOI): définition

- Mesurée à partir de la membrane basale de la muqueuse saine la plus proche de l’infiltrat tumorale
    - Dessiner une ligne horizontale
- Une ligne droite (ligne de plomb) perpendiculaire est dessinée de ce plan jusqu’au point d’infiltration le plus profond
    - DOI donnée en mm

Profondeur d’invasion (DOI): principes de mesure

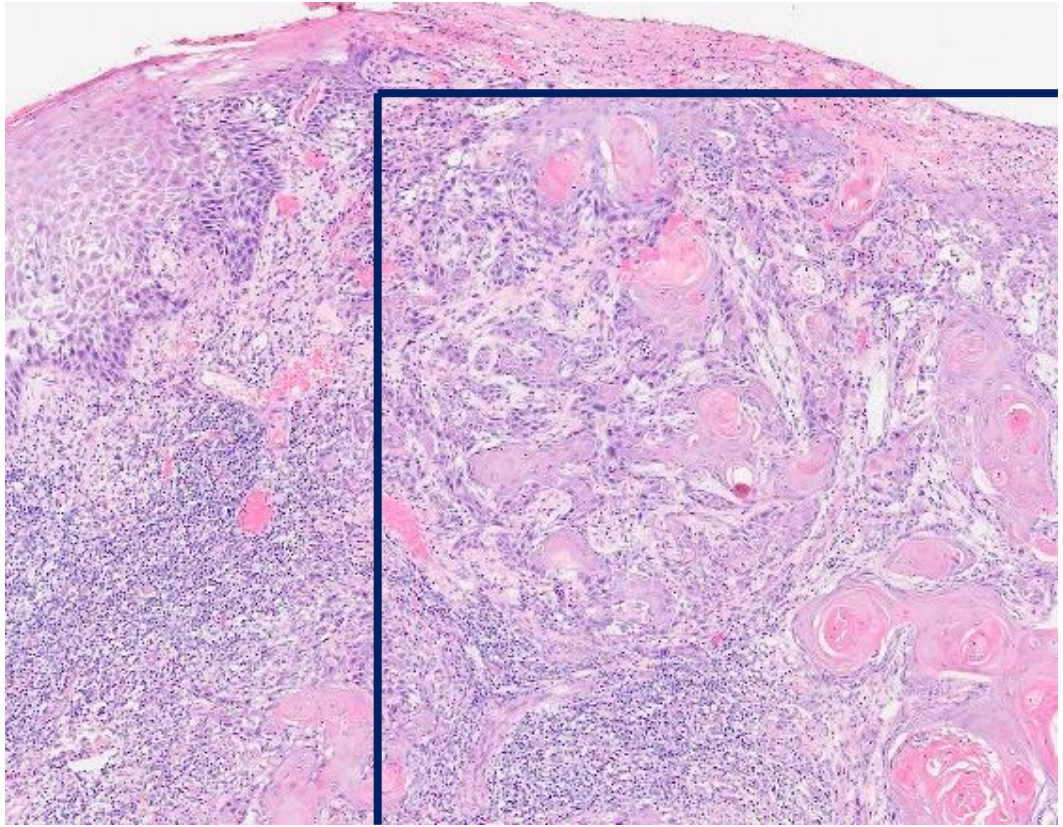

Profondeur d'invasion (DOI): principes de mesure

Tumeur ulcérée: profondeur d'infiltration et épaisseur tumorale

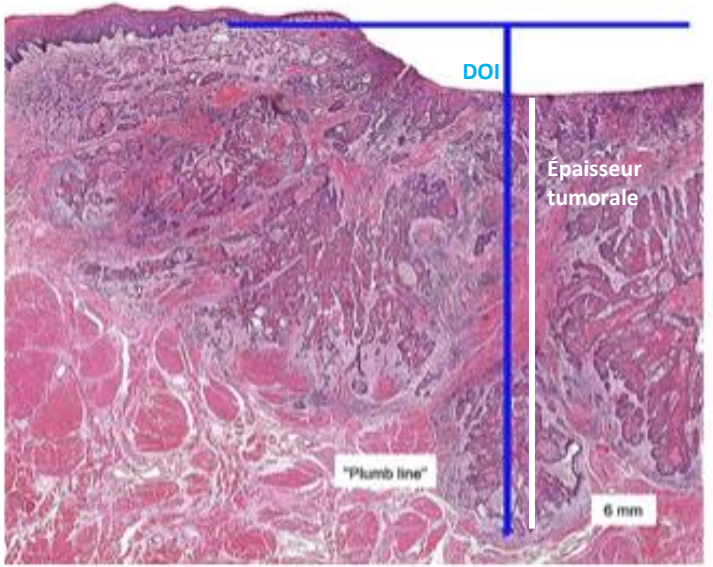

Tumeur exophytique: profondeur d'infiltration et épaisseur tumorale

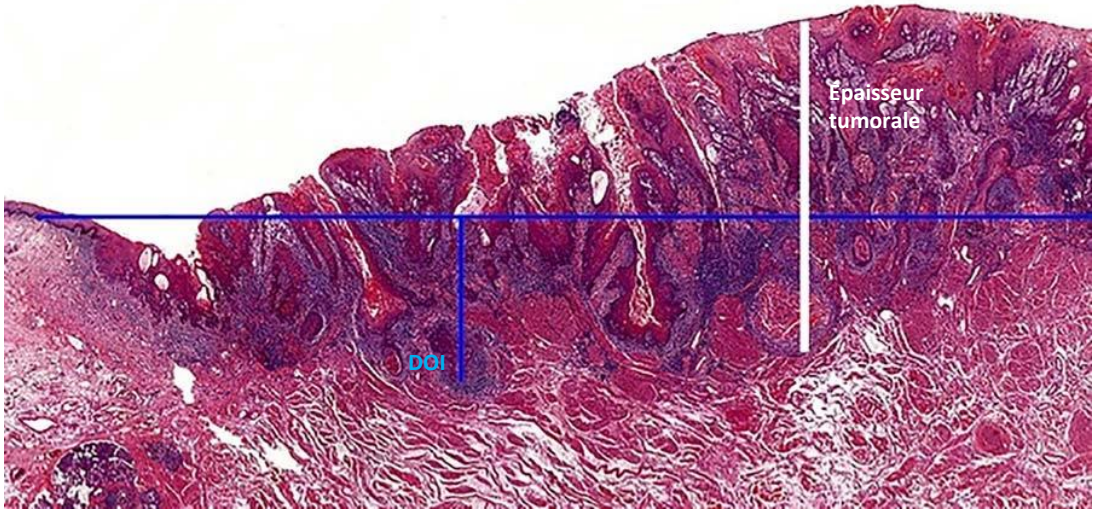

Lydiatt et al. CA cancer J clin 2017

Profondeur d’invasion (DOI): quelles problématiques?

- Absence de muqueuse saine adjacente
- Muqueuse saine adjacente présente mais absente sur la section comportant le point d’invasion le plus profond
- Muqueuse adjacente présente sur un seul bord limitant le tracée de la ligne horizontale
- Muqueuse adjacente irrégulière, hyperplasique
- Lésion polypoïde soulevant l’épithélium non tumoral
- Relief naturel du bord latéral de la langue (arqué)

Profondeur d'invasion (DOI): quelles problématiques?

Le tracé de la ligne horizontale

Epithelium sain adjacent visible sur un seul versant

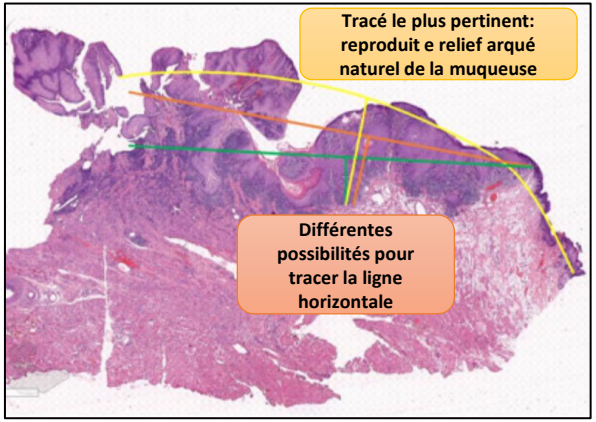

Epithélium sain adjacent irrégulier hyperplasique

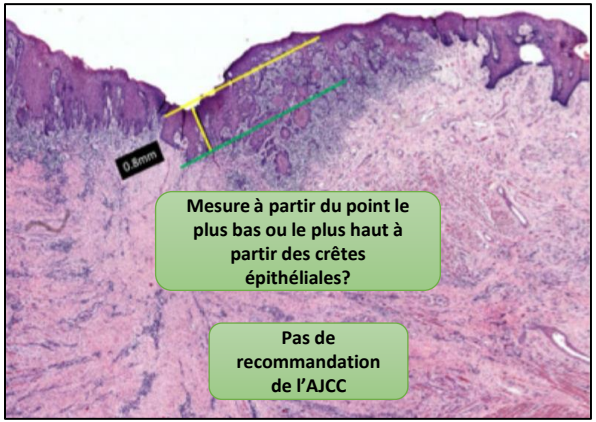

Lésion polypoïde refoulant l'épithélium sain

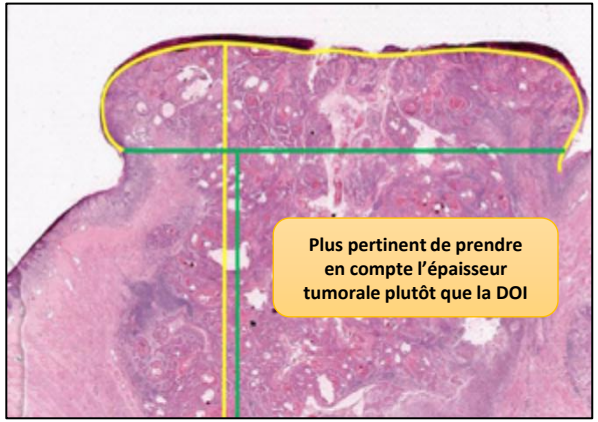

Kukreja et al. Head and Nech Pathology 2020

Profondeur d'invasion (DOI): quelles problématiques?

Le tracé de la ligne horizontale

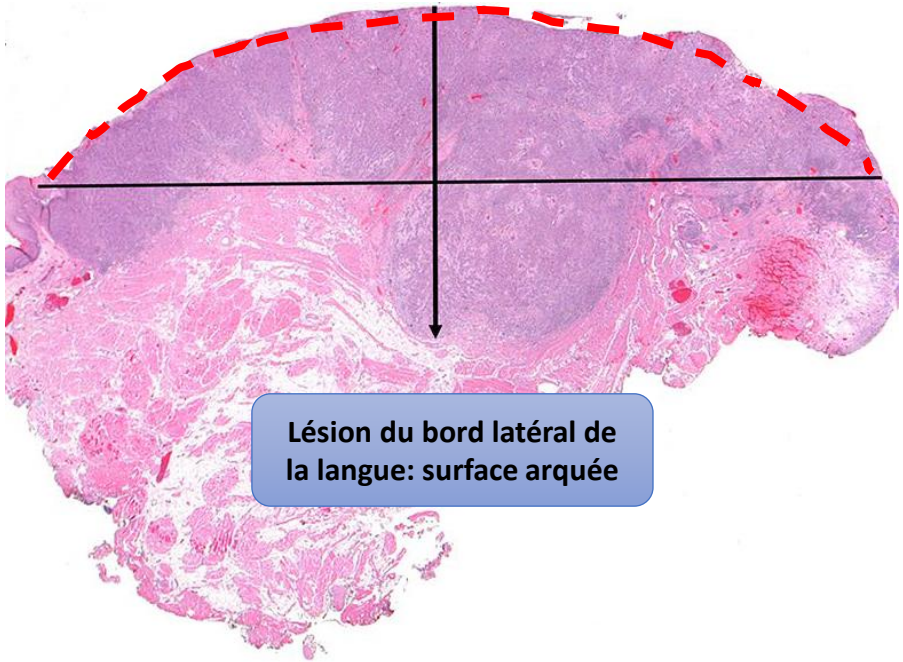

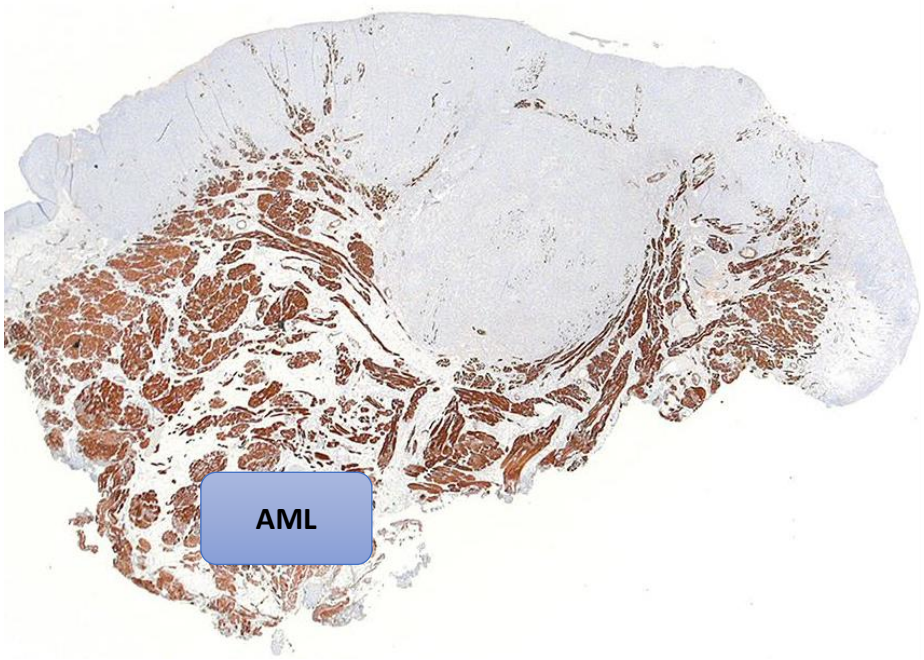

Lydiatt et al. CA cancer J clin 2017

Profondeur d'invasion (DOI): quelles problématiques?

Le tracé de la ligne de plomb

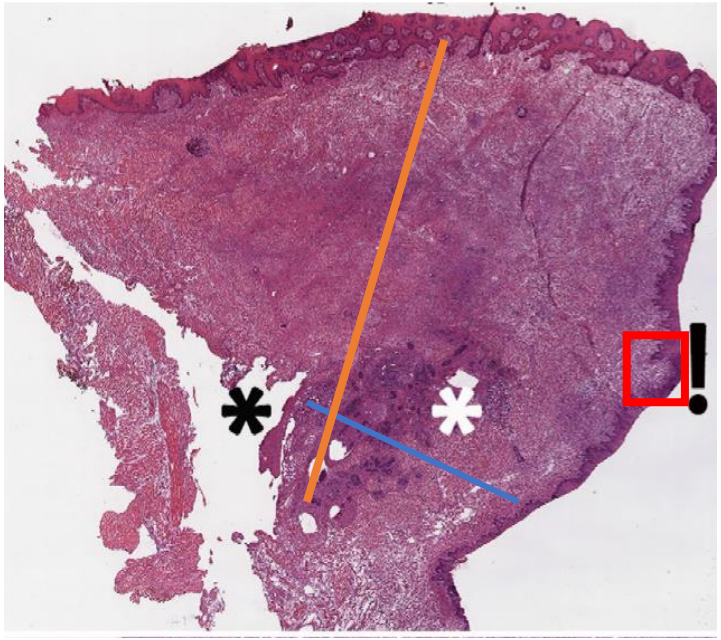

- Faible résidu tumoral après biopsie/absence connexion avec l'épithélium de surface
- Quelle référence pour la mesure de la DOI?
    - Face ventral pT1
    - Face dorsale pT3

Point de référence à partir duquel mesurer la DOI le plus approprié est la muqueuse dysplasique

Berdugo et al. Head and neck Pathology 2019

Profondeur d'invasion (DOI): quelles problématiques?

Engainements peri-nerveux et embols vasculo-lymphatiques

- Impact des engainements peri-nerveux et des embols vasculo-lymphatiques extra-tumoraux sur le pT ?
  Berdugo et al. Head and neck Pathology 2019
  - La majorité surviennent déjà sur les tumeurs pT3 et n'ont pas d'incidence sur le « staging »
  - Autres cas à distance du front tumoral
    - Sous muqueux, parallèle à la membrane basal et au dessus du point le plus profond
    - Sous le point le plus profond mais sans franchir les cut-off 5 ou 10 mm (modification de la DOI sans impact sur le pT)
- Recommandation générale TNM
  - En cas de doute prendre la DOI la plus faible et préciser la présence engainements peri-nerveux et des embols vasculo-lymphatiques extra-tumoraux

T CATEGORY	T CRITERIA
TX	Primary tumor cannot be assessed
Tis	Carcinoma in situ
T1	Tumor ≤2 cm, ≤5 mm depth of invasion (DOI) (DOI is depth of invasion and not tumor thickness)
T2	Tumor ≤2 cm, DOI >5 mm and ≤10 mm *or* tumor >2 cm but ≤4 cm, and ≤10 mm DOI
T3	Tumor >4 cm *or* any tumor >10 mm DOI
T4	Moderately advanced or very advanced local disease
T4a	Moderately advanced local disease: (lip) tumor invades through cortical bone or involves the inferior alveolar nerve, floor of mouth, or skin of face (ie, chin or nose); (oral cavity) tumor invades adjacent structures only (eg, through cortical bone of the mandible or maxilla, or involves the maxillary sinus or skin of the face); note that superficial erosion of bone/tooth socket (alone) by a gingival primary is not sufficient to classify a tumor as T4
T4b	Very advanced local disease; tumor invades masticator space, pterygoid plates, or skull base and/or encases the internal carotid artery

Pattern d’invasion péjoratif

WPOI: Worst Pattern Of Invasion

WPOI: définitions

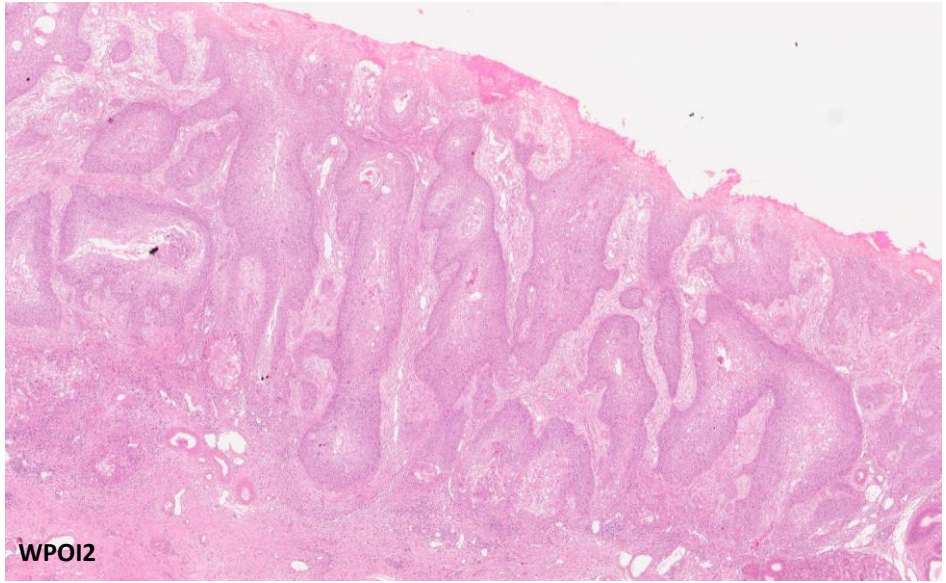

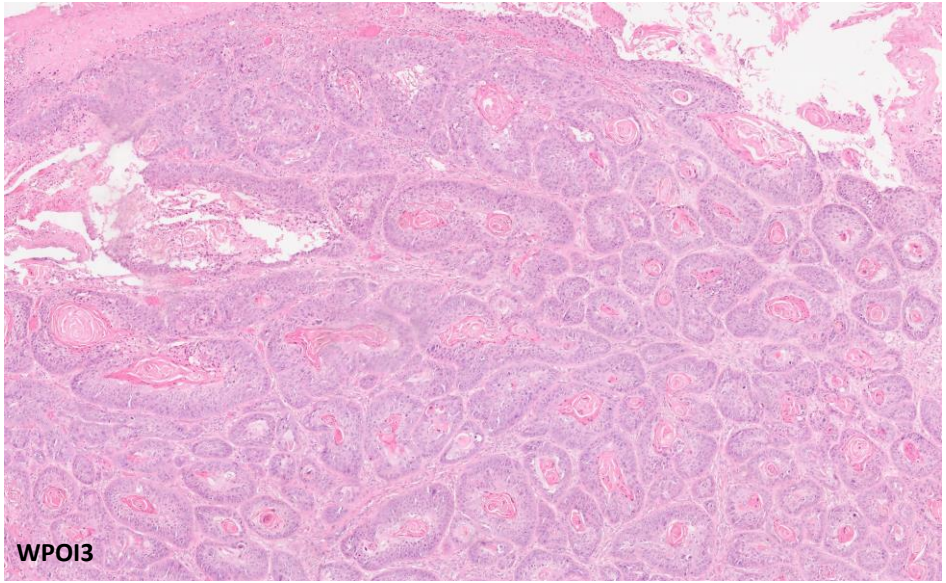

- WPOI1: broad pushing invasion
- WPOI2: finger-like tumor front
- WPOI3: Ilots tumoraux >15 cellules

WPOI: définitions

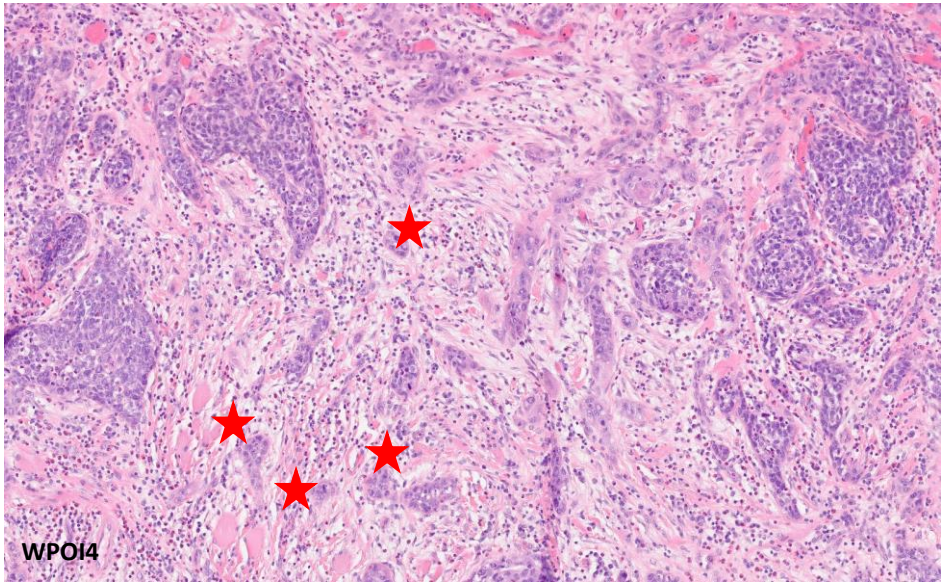

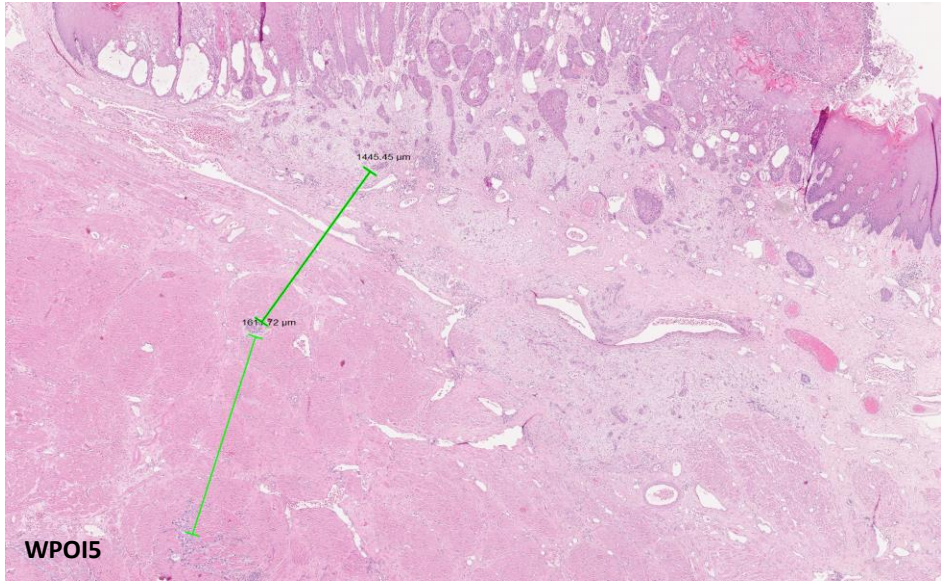

- WPOI4: Ilots tumoraux <15 cellules
- WPOI5: nodules satellites distants d'au moins 1 mm de la tumeur principale

WPOI: valeur pronostique

- *Xu et al. Virchows Archiv 2020*
  - WPOI5 associé au risque de métastases ganglionnaires loco-régionales
  - WPOI5 associé à une survie globale péjorative

	Univariable	
	OR (95%CI)	*p* value
Histologic grade		
Well/moderately differentiated	Reference	
Poorly differentiated	1.503 (0.943–2.398)	0.087
Tumor budding		
Low	Reference	
Intermediate	2.460 (1.035–5.850)	*0.042*
High	11.388 (5.488–23.630)	*< 0.001*
Worst pattern of invasion		
1 to 4	Reference	
5	1.294 (1.063–1.576)	*0.010*

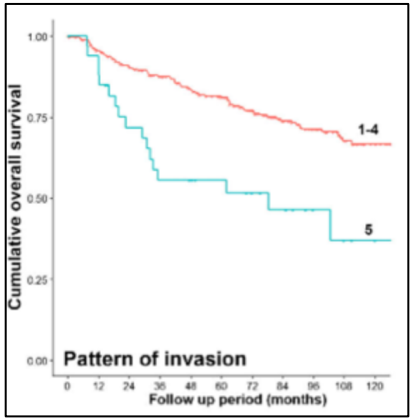

Préciser la présence de WPOI5 dans le compte-rendu

Ganglions cervicaux: Extension extra-ganglionnaire

ENE: ExtraNodal Extension

Extension extra-ganglionnaire

ENE: Extra Nodal Extension

- Carcinomes tête et cou et impact pronostique de ENE
  - Facteur pronostique péjoratif le plus puissant
- ENE pris en compte
  - Cavité orale
  - Oropharynx P16-, hypopharynx
  - Larynx
  - Fosses nasales et sinus
  - Glandes salivaires
  - Peau
- ENE définition
  - Clinique: cN
  - Pathologique: pN

Stade Clinique: cENE

- Critères stricts et précis pour affirmer de diagnostic clinique de ENE
- ENE doit être évidente à l'examen clinique
    - Masse ganglionnaire
    - Infiltration cutanée
    - Infiltration musculaire avec fixation aux structures adjacentes
    - Infiltration nerveuse avec manifestations cliniques et dysfonctions
    - + signes radiologiques francs et évidents
- Critère radiologique seul insuffisant
- En cas de doute ou d'ambiguïté ENE(-)

Stade Pathologique: pENE

- Définition histologique de ENE(+)
  - Cellules carcinomateuses présentes dans le ganglion avec
  - Extension au travers de la capsule
  - Dans le tissu conjonctif adjacent
  - Avec ou sans stroma réaction
- Refoulement de la capsule sans la pénétrer: ENE(-)
- ENE(+) : 2 catégories
  - ENE_{ma}: macroscopique ENE>2mm
  - ENE_{mi}: microscopique ENE<2mm
- En cas de doute ou d'ambiguïté ENE(-)

Extension extra-ganglionnaire: conséquences pour la dernière classification T**N**M

2018 ASCO EDUCATIONAL BOOK

TABLE 2. Regional Lymph Nodes Clinical Category Criteria (cN) Except Nasopharyngeal and High-Risk HPV+ OPC

N Category	N Criteria
NX	Regional lymph nodes cannot be assessed
N0	No regional lymph node metastasis
N1	Metastasis in a single ipsilateral lymph node, ≤ 3 cm in greatest dimension and ENE−
N2	Metastasis in a si[illegible]le ipsilateral lymph node > 3 cm but not > 6 [illegible]atest dimension and ENE−; or met[illegible] ipsilateral lymph nodes, no[illegible]nsion and ENE−; or in [illegible]odes, none > 6 cm
N2a	[illegible]t not > 6
[illegible]	[illegible]
N2c	[illegible] nodes, [illegible]nsion and
N3	Metas[illegible]re than 6 cm in greatest dimensi[illegible] metastasis in a single ipsilateral node E[illegible]multiple ipsilateral, contralateral, or bilateral nodes any with ENE+
N3a	Metastasis in a lymph node > 6 cm in greatest dimension and ENE−
N3b	Metastasis in a single ipsilateral node ENE+ or multiple ipsilateral, contralateral or bilateral nodes any with ENE+

cENE(+): N3b

TABLE 3. Regional Lymph Node Pathologic Category Criteria (pN) Except Nasopharyngeal and High-Risk HPV+ OPC

N Category	N Criteria
NX	Regional lymph nodes cannot be assessed
N0	No regional lymph node metastasis
N1	Metastasis in a single ipsilateral lymph node, ≤ 3 cm in greatest dimension and ENE−
N2	Metastasis in a single ipsilateral lymph node, ≤ 3 cm in greatest dimension and ENE+; or > 3 cm but not > 6 cm in greatest dimension [illegible]d ENE−; or metastases in multiple ipsilateral [illegible]es, none > 6 cm in greatest dimen[illegible] bilateral or contralateral [illegible] greatest dimensi[illegible]
N2a	M[illegible]
N2[illegible]	[illegible]
N2c	[illegible]
N3	Metastasi[illegible]ren-sion and EN[illegible]ateral node > 3 cm in g[illegible]d ENE+ or multiple ipsilateral, co[illegible], or bilateral nodes any with ENE+
N3a	Metastasis in a lymph node > 6 cm in greatest dimen-sion and ENE−
N3b	Metastasis in a single ipsilateral node > 3 cm in greatest dimension and ENE+ or multiple ipsilateral, contralateral, or bilateral nodes any with ENE+

pENE($_{mi}$+ ou $_{ma}$+): N+1

Extension extra-ganglionnaire

Métastase kystique refoulant la capsule sans effraction

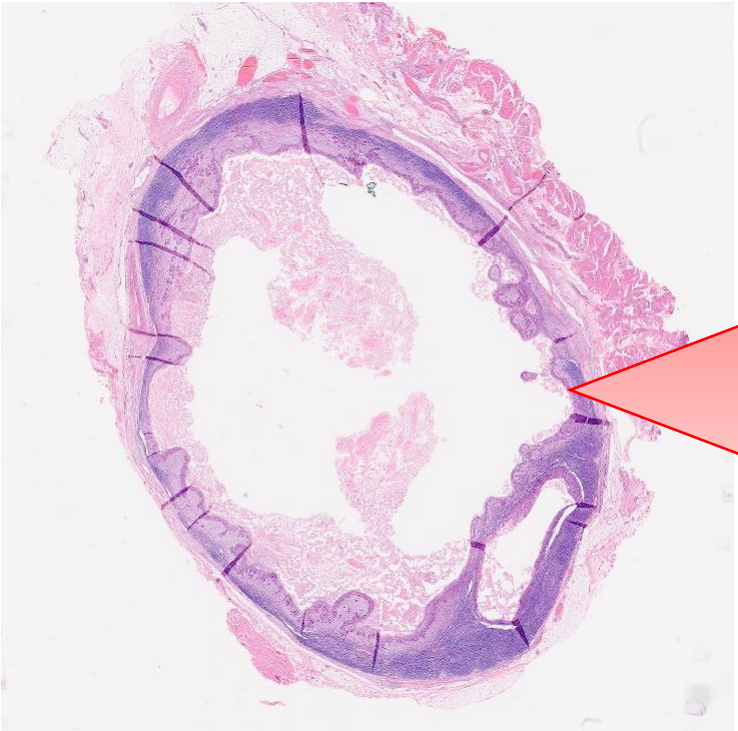

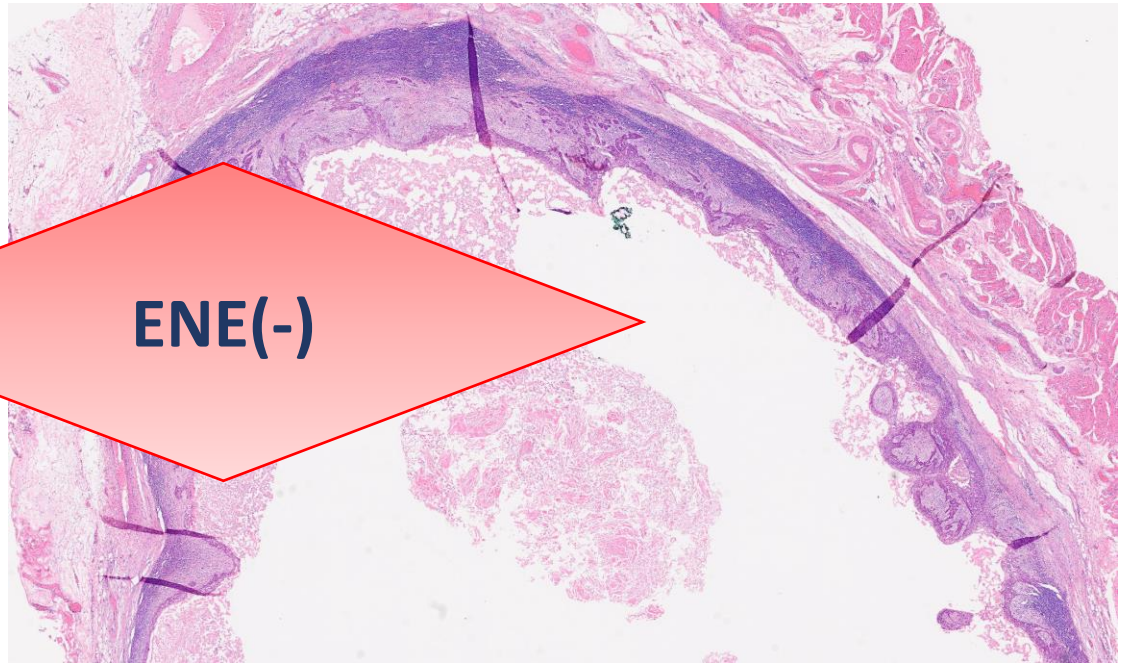

ENE(-)

Extension extra-ganglionnaire

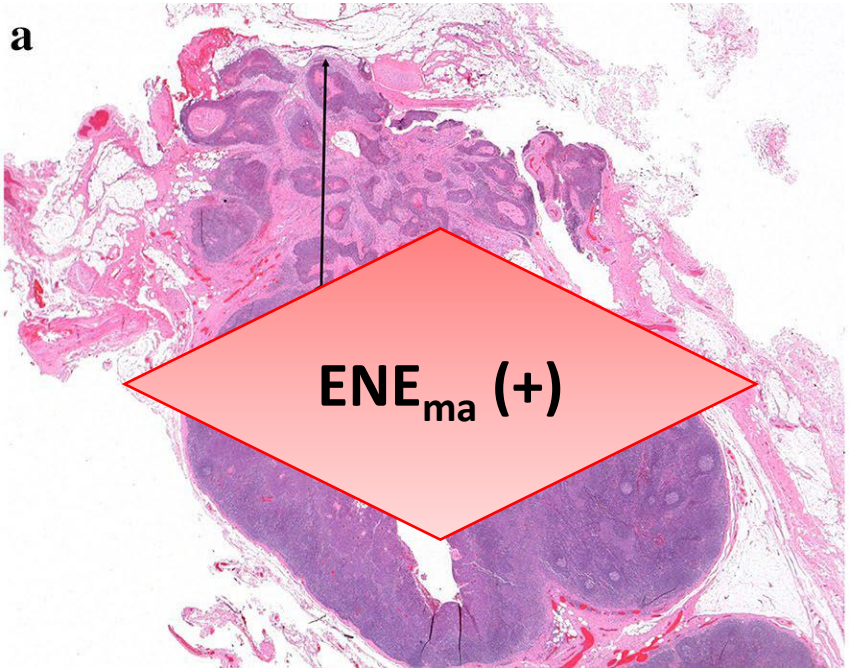

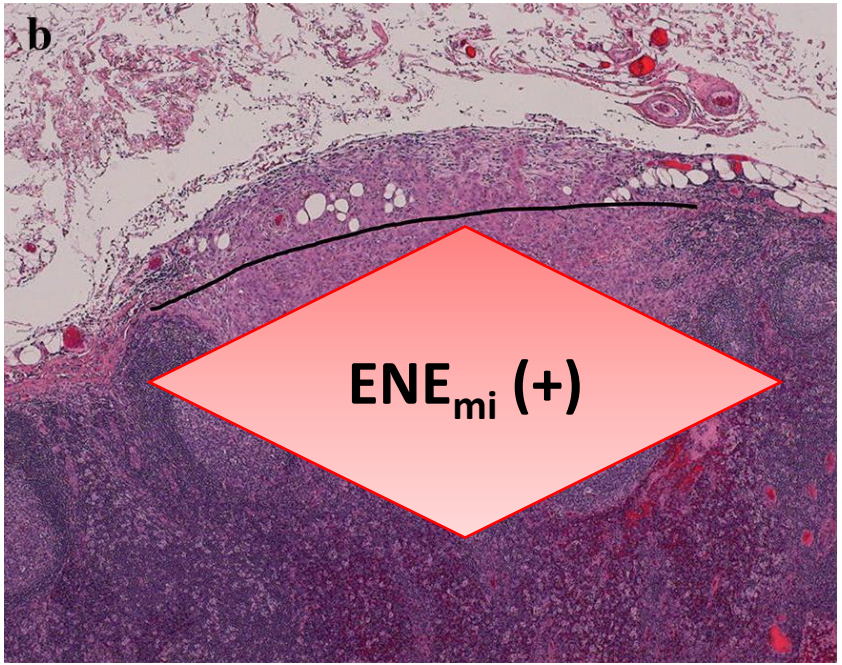

Bullock et al. Head and Nex-ck pathology 2019

Extension extra-ganglionnaire (ENE): quelles problématiques?

Capsule ganglionnaire mal définie/ Tissu lymphoïde au-delà de la capsule

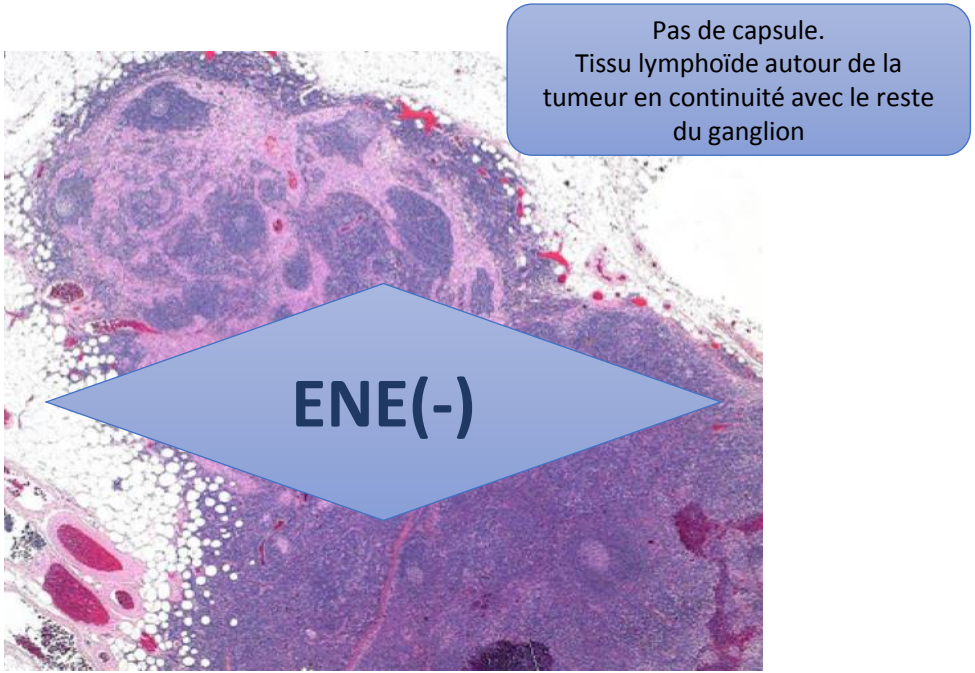

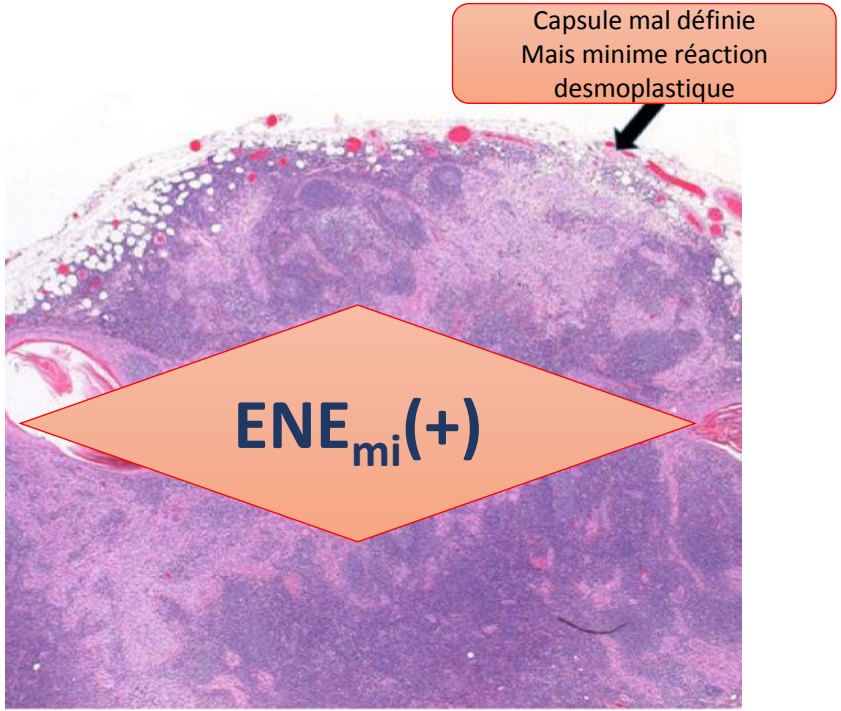

Bullock et al. head and Neck Pathology 2019

Extension extra-ganglionnaire (ENE): quelles problématiques?

Capsule ganglionnaire mal définie/ Tissu lymphoïde au-delà de la capsule

- Mesure de l'ENE en l'absence de capsule bien définie?
- Mesure de l'ENE n'affecte pas le pN.

TABLE 3. Regional Lymph Node Pathologic Category Criteria (pN) Except Nasopharyngeal and High-Risk HPV+ OPC

N Category	N Criteria
NX	Regional lymph nodes cannot be assessed
N0	No regional lymph node metastasis
N1	Metastasis in a single ipsilateral lymph node, ≤ 3 cm in greatest dimension and ENE−
N2	Metastasis in a single ipsilateral lymph node, ≤ 3 cm in greatest dimension and ENE+; or > 3 cm but not > 6 cm in greatest dimension and ENE−; or metastases in multiple ipsilateral lymph nodes, none > 6 cm in greatest dimension and ENE−; or in bilateral or contralateral lymph nodes, none > 6 cm in greatest dimension, ENE−
N2a	Metastasis in single ipsilateral node ≤ 3 cm in greatest dimension and ENE+ or a single ipsilateral node > 3 cm but not > 6 cm in greatest dimension and ENE−
N2b	Metastasis in multiple ipsilateral nodes, none > 6 cm in greatest dimension and ENE−
N2c	Metastasis in bilateral or contralateral lymph nodes, none > 6 cm in greatest dimension and ENE−
N3	Metastasis in a lymph node > 6 cm in greatest dimension and ENE− or metastasis in a single ipsilateral node > 3 cm in greatest dimension and ENE+ or multiple ipsilateral, contralateral, or bilateral nodes any with ENE+
N3a	Metastasis in a lymph node > 6 cm in greatest dimension and ENE−
N3b	Metastasis in a single ipsilateral node > 3 cm in greatest dimension and ENE+ or multiple ipsilateral, contralateral, or bilateral nodes any with ENE+

Extension extra-ganglionnaire (ENE): quelles problématiques?

Pseudo ou néo-capsule

Extension de la tumeur au-delà du contour général du ganglion

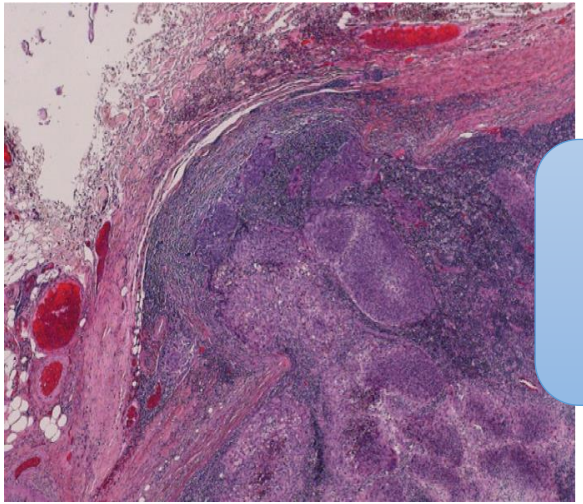

Présence de cellules tumorales dans le tissu adipeux ou dans dans des éléments périphériques indépendant du ganglion (gros vaisseaux, nerfs)

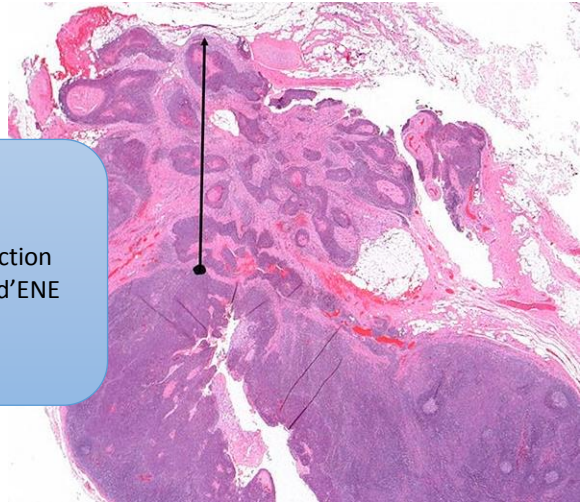

En cas de doute la présence d'une réaction desmoplastique confirme la suspicion d'ENE

Invasion osseuse

Invasion osseuse: quelques définitions

- pT4a
  - Infiltration au travers de l'os cortical
  - Erosion superficielle de l'os cortical est insuffisante

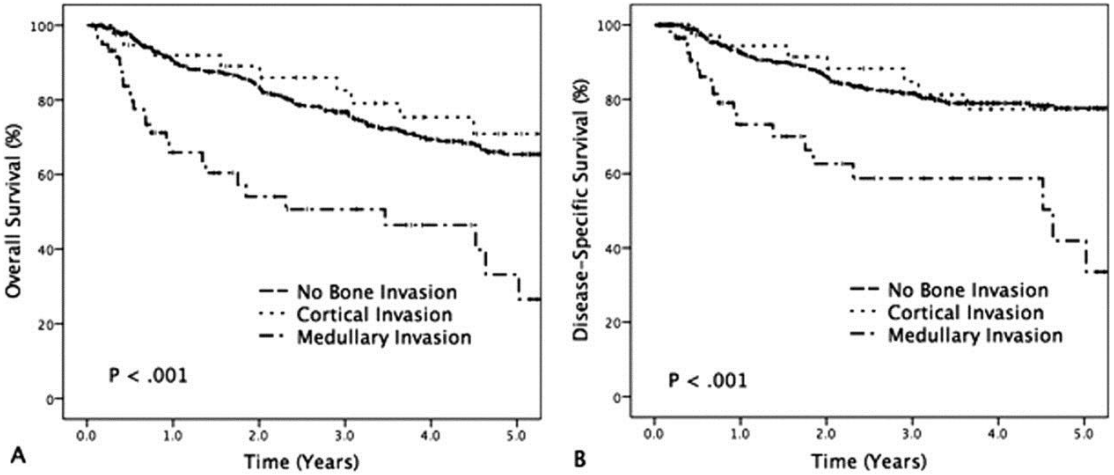

- Absence d'invasion osseuse et érosion corticale : survie superposable
- Infiltration médullaire: survie inférieure

Ebrahimi et al. Cancer 2011

Invasion osseuse: érosion versus infiltration

Erosion

- « pushing front »
- Interface “dentelée“ entre os et tumeur
- Front inflammatoire fibreux + ostéoclastes le long de la prolifération tumorale

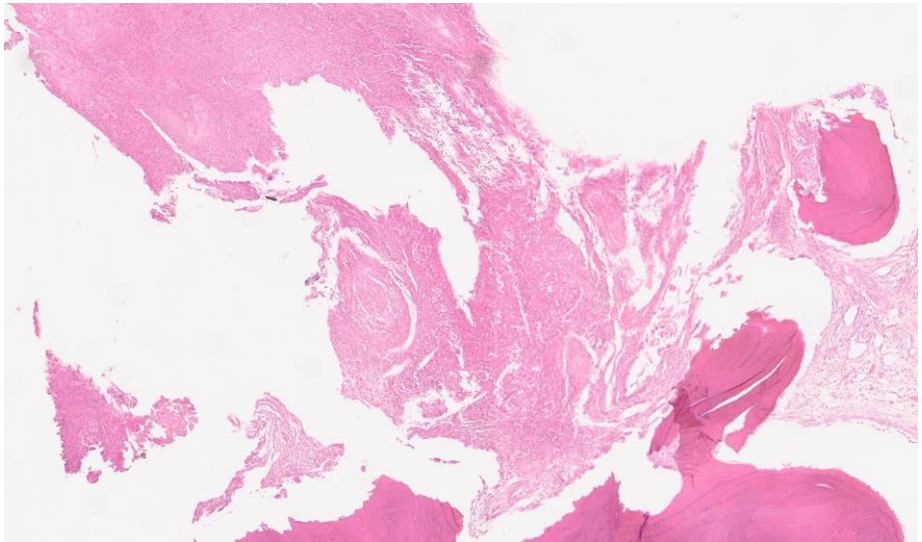

Infiltration

- Front irrégulier, nids de cellules tumorales
- Ilots osseux résiduels dans la tumeur
- Pénétration de l’on spongieux

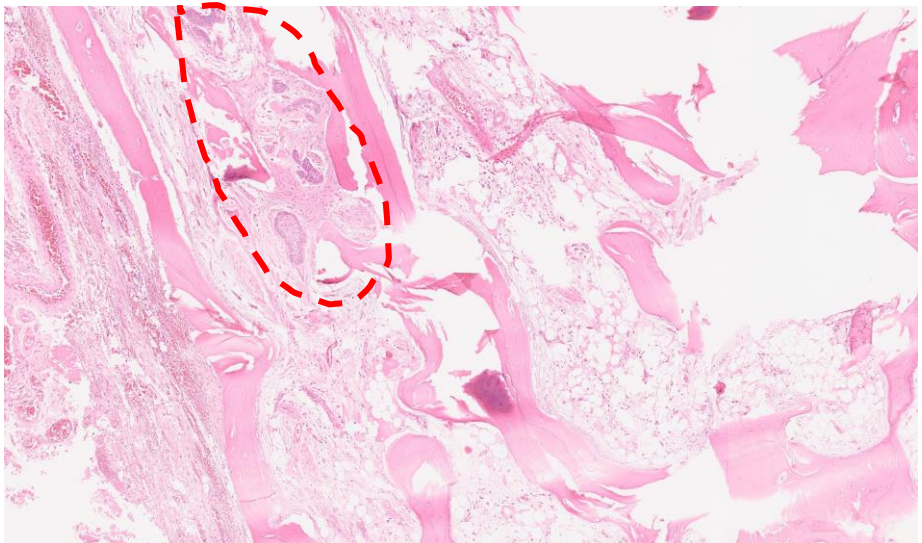

Invasion osseuse: quelles problématiques

Os fin entièrement de type cortical

- Cas de l'os maxillaire édenté
- Même en présence d'une érosion extensive de l'os ne pas considérer la lésion T4a à moins que le sinus maxillaire soit envahit

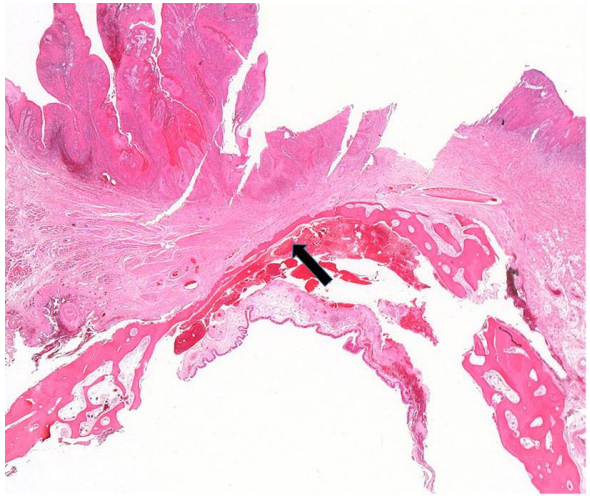

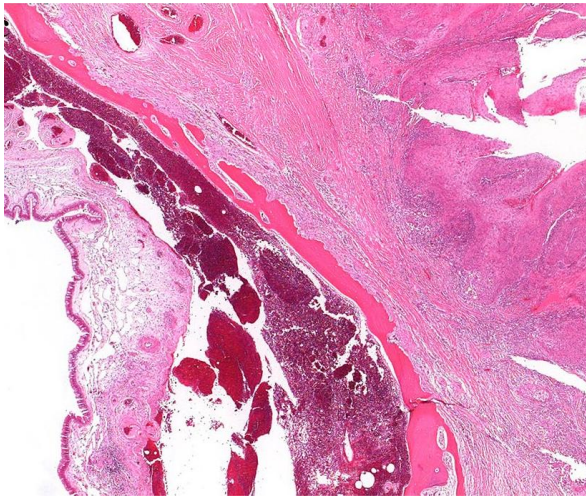

Invasion osseuse: évaluation

- Revoir l’imagerie pré-opératoire
- Revoir la pièce macroscopique et faire des coupes (rapport os/tumeur) à intervalles réguliers
- Coupes au niveau de l’os macroscopiquement sain à proximité de la tumeur pour évaluer son état

Conclusions

Conclusions

- Les éléments permettant d'établir le TNM des tumeurs de la cavité orale sont de plus en plus précis et exigeants
- Impact majeur sur la prise en charge du patient
- DOI, ENE, invasion osseuse
    - Existence de définition
    - Manque de « guidelines » d'interprétation: variations inter-observateurs
- Stadification précise des tumeurs de la cavité orale exige
    - Implication du chirurgien: orientation de la pièce, informations cliniques
    - Discussions entre pathologistes pour mettre en place « règles de bonnes pratiques d'interprétation ».

Merci

UNIVERSITÉ DE MONTPELLIER

Université de Montpellier Faculté de Médecine Montpellier-Nîmes

FACULTÉ DE MÉDECINE

CHU Montpellier